

# De vele toepassingen van huidtransplantatie

Drs. S.J.A. Beekmans,  
Plastisch chirurg

# Haga ziekenhuis

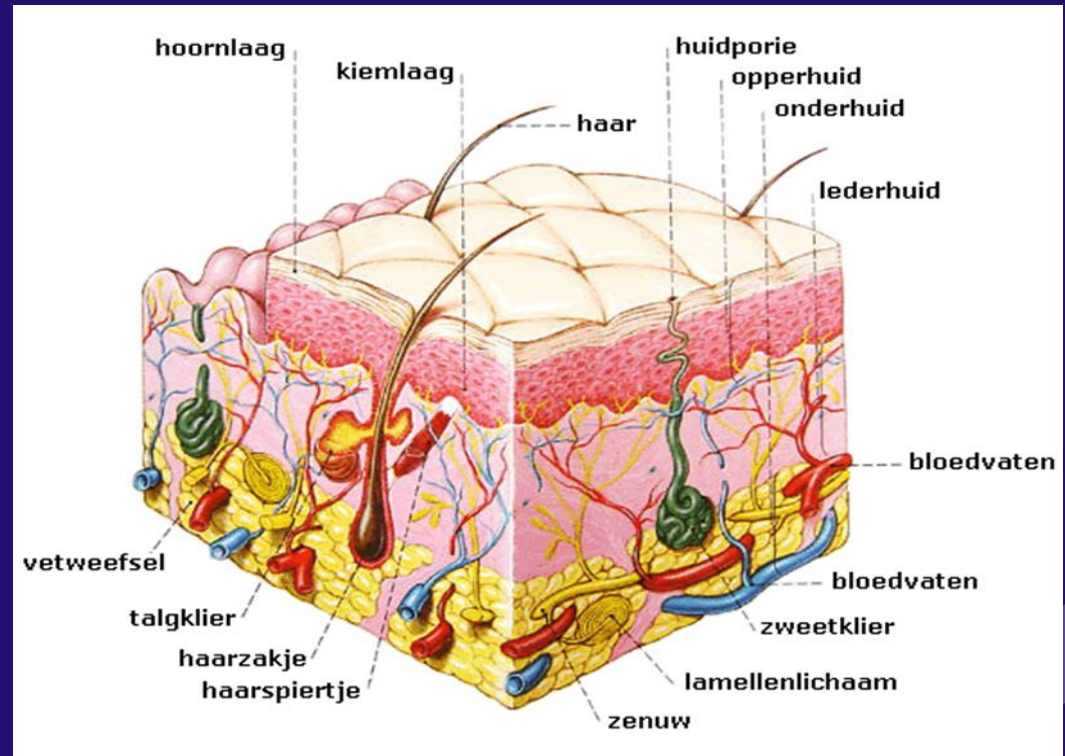


# Inleiding

- Functie
- Definitie
- Geschiedenis
- Eigenschappen
- Techniek
- Indicaties
- Casuïstiek
- Complicaties

# Functie

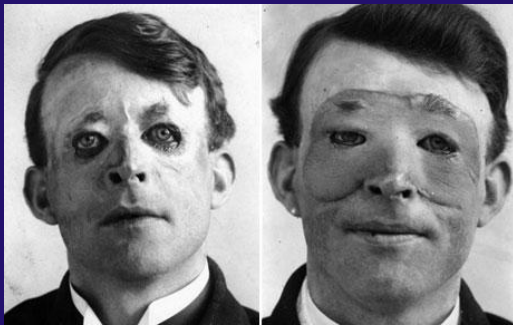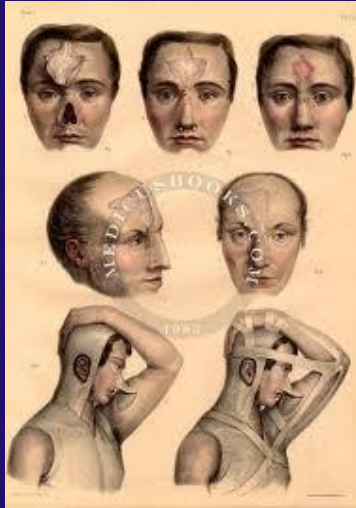
- Regulatie van de temperatuur
- Bescherming
- Gevoel
- Excretie
- Immuniteit
- Vitamine synthese



# Definitie

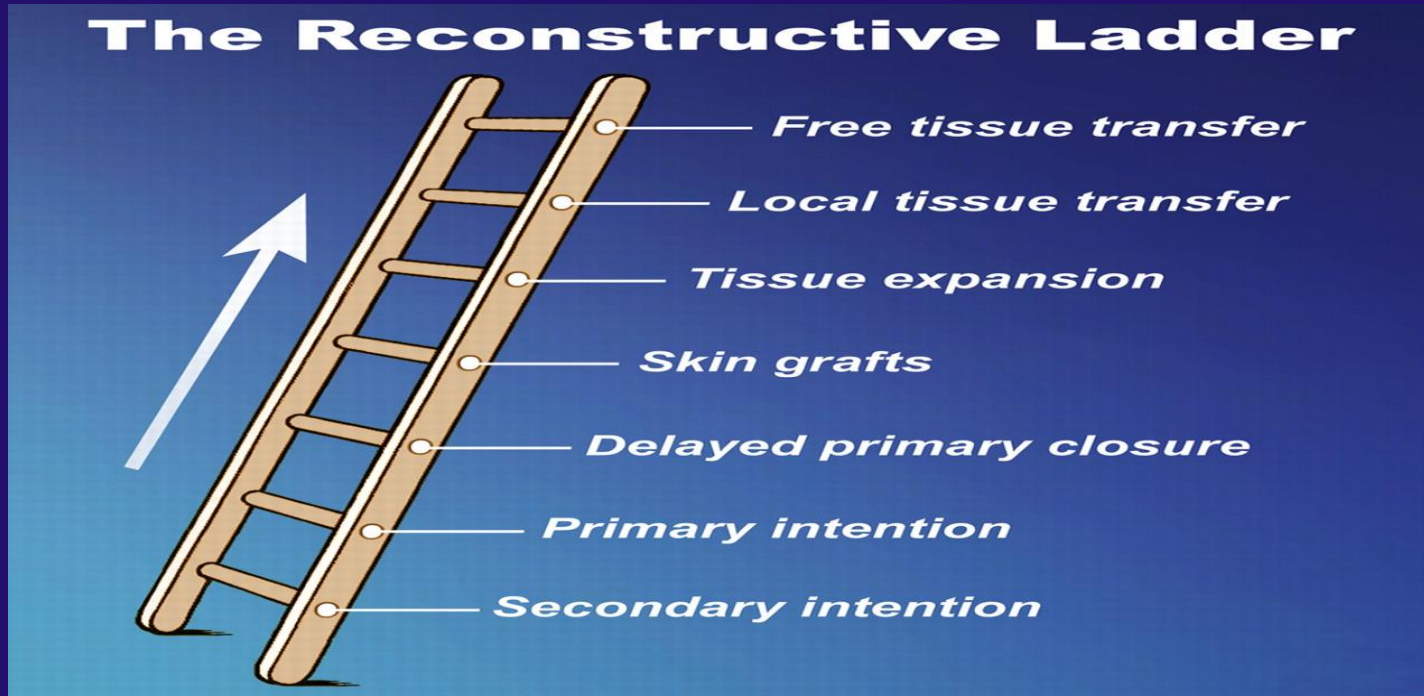
- Een huidtransplantaat is een gedeelte huid wat wordt gebruikt om een wond te bedekken
- Doel van de procedure is om levende cellen te transplanteren en te incorporeren in de wond
- Re vascularisatie is daarbij essentieel
- Twee soorten autograft transplantatie: Full thickness en split thickness grafts
- Keuze voor soort transplantatie is afhankelijk van de wond karakteristieken

## Geschiedenis

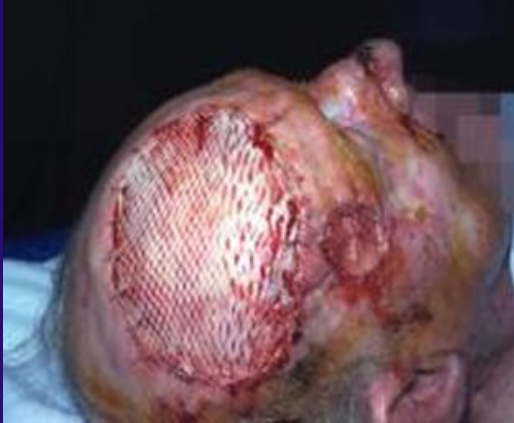

- Eerste beschrijvingen 5<sup>de</sup> eeuw na Christus
- 1442 Brancas
- Baronio 1804 huidtransplantatie bij schapen
- Carl Bunker 1823 eerste succesvolle huidtransplantatie
- Reverdin 1869: reverdin grafts of pinchgrafts
- Thiersch 1874: Thiersch plastiek
- Blair en Brown 1920: split skin graft
- 1939 Padgett: eerste dermatoom
- 1944 skin banks
- Rheinwald en Green 1975: huid kweken

# Reconstructieve ladder



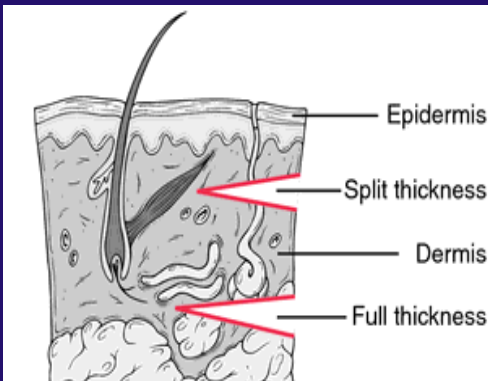
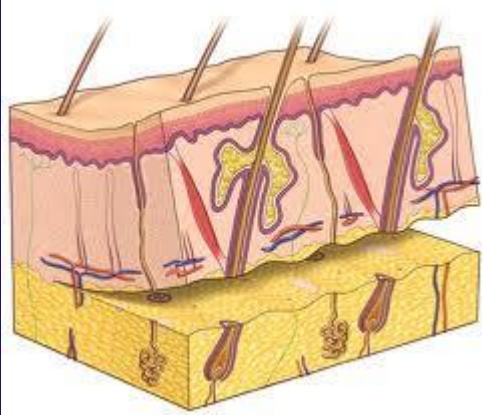
## Eigenschappen



- Split thickness skin grafts: alleen de epidermis
- 3 verschillende dichten (in de literatuur beschreven)
- Grootte wond oppervlakten
- Veel contractie
- Groeit niet/weinig mee
- Dunne huid, makkelijk beschadigd
- Opvallend aspect
- Donor site



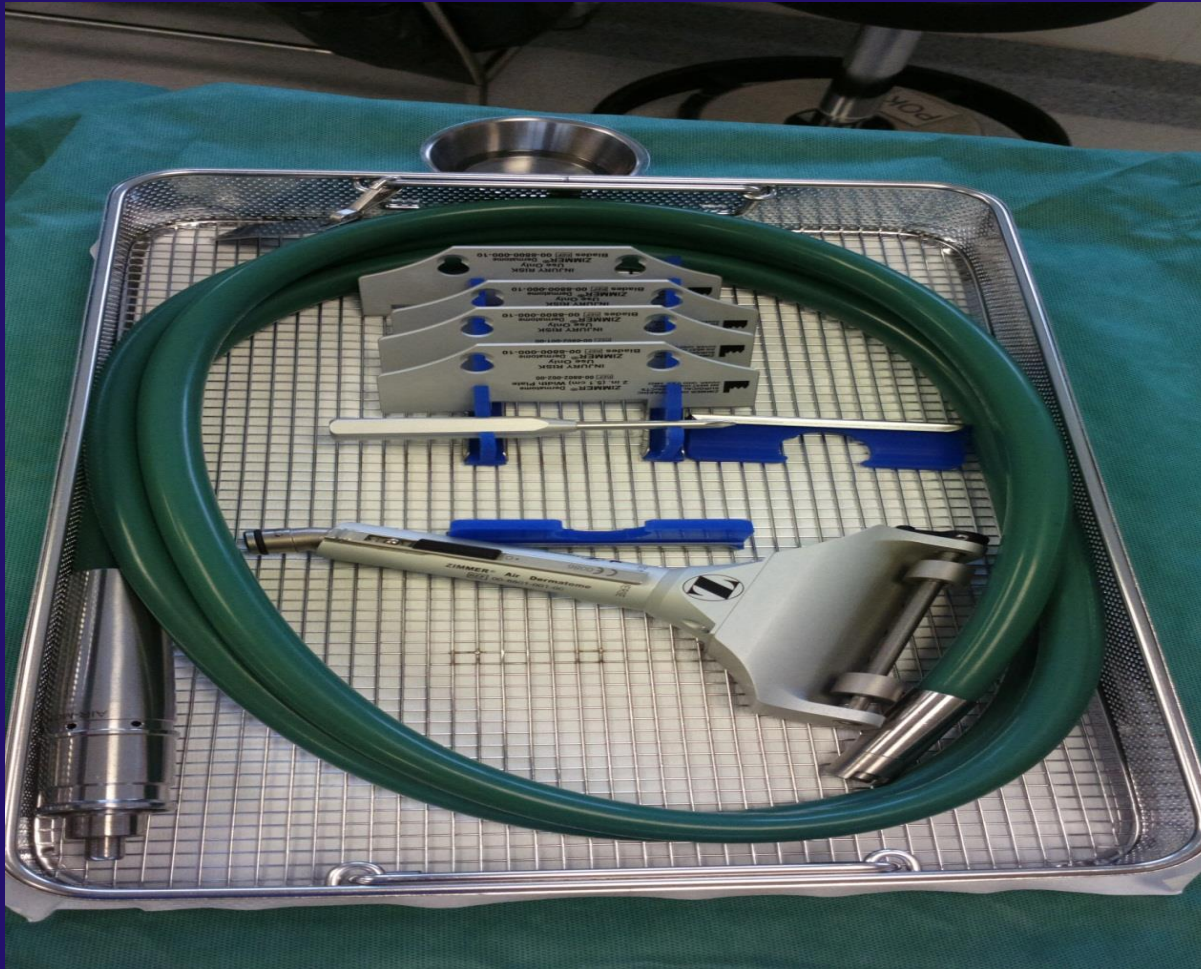
## Eigenschappen



- Full thickness skin graft: epidermis en dermis
- Behoudt van kleur, samenstelling en dikte
- Kleine wonden
- Weinig contractie en groeit mee
- Like met like
- Minder kwetsbaar
- Donor site

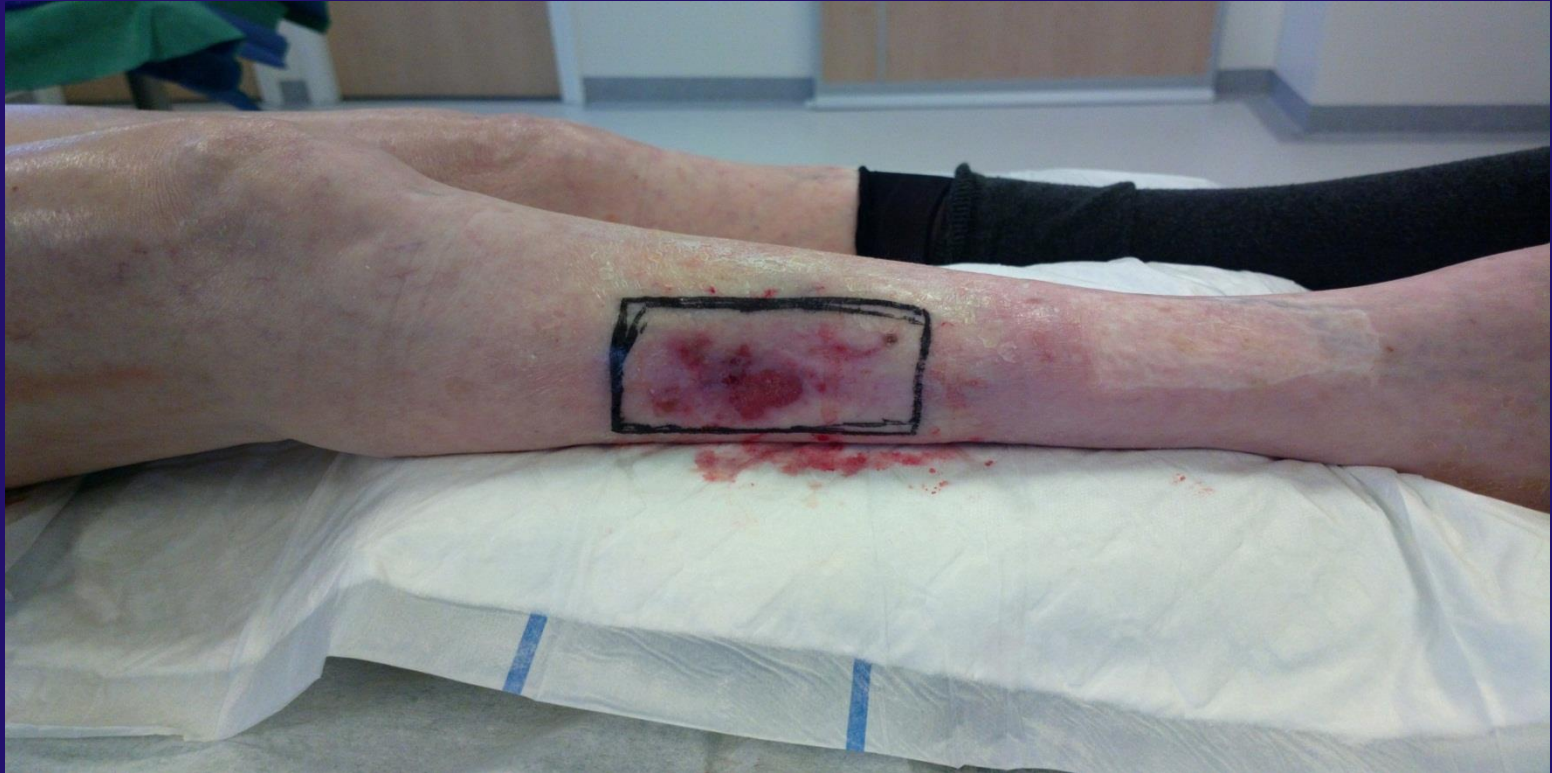# Indicaties

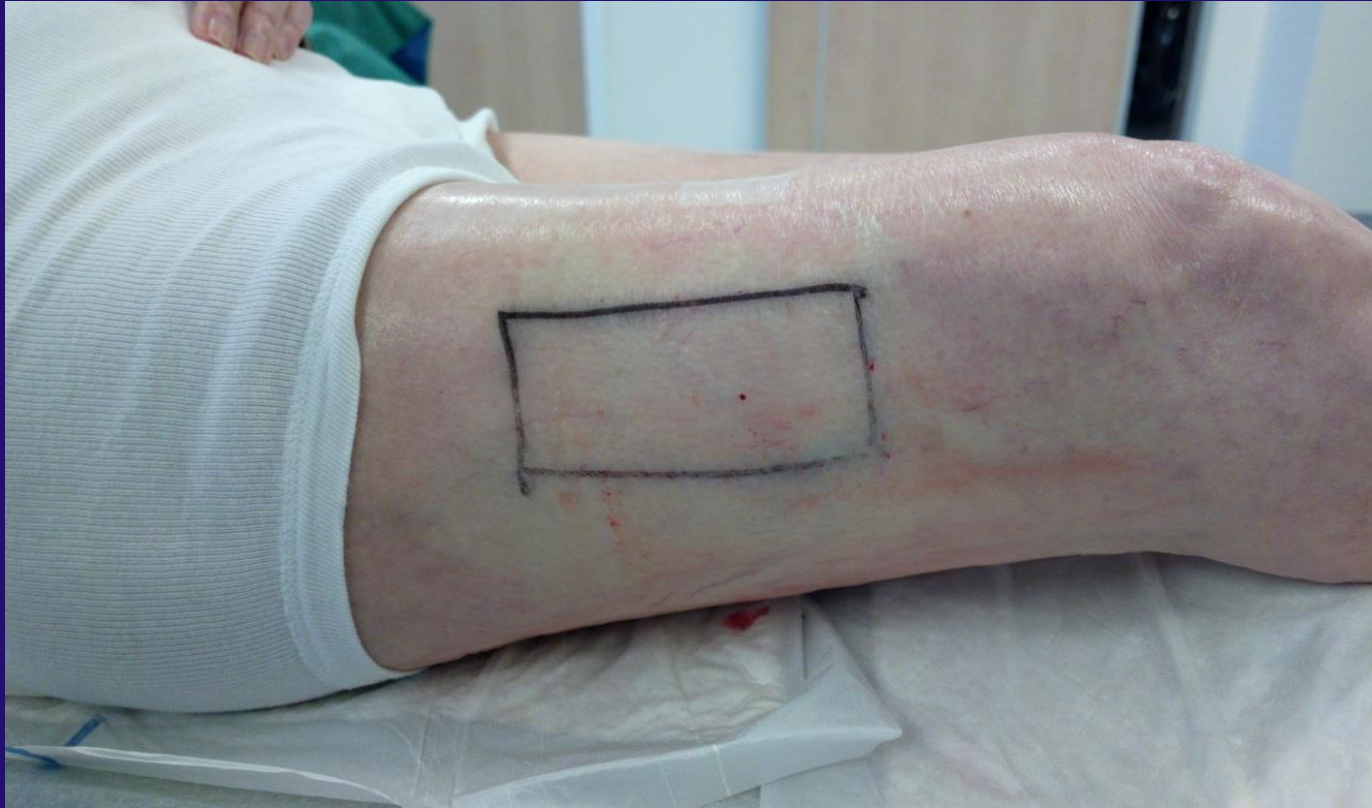- Brandwonden
- Trauma's: met name verkeersongevallen: deglovement
- Decubitus
- Huid oncologie
- Chronische wonden
- Bedekken van donor defecten

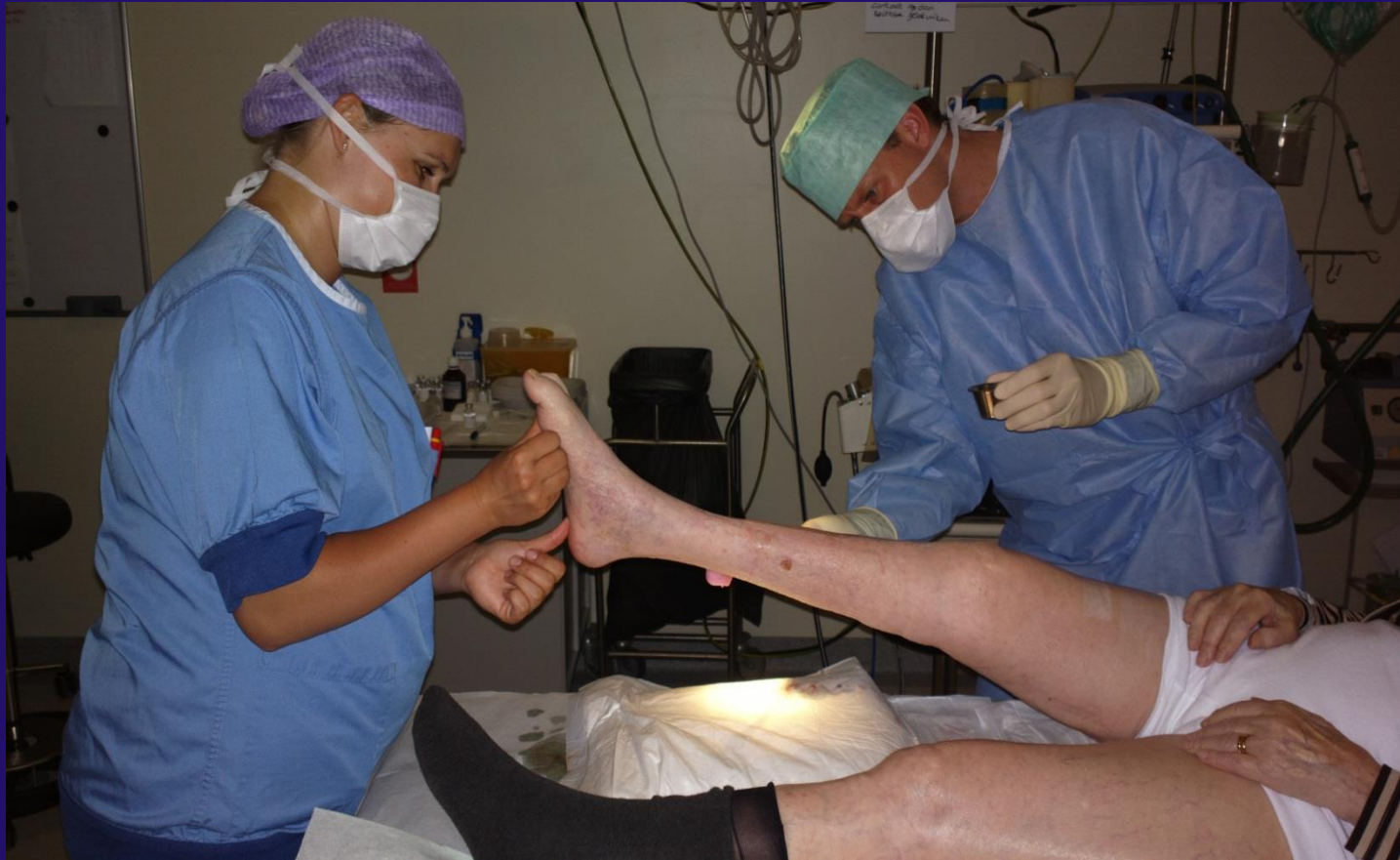


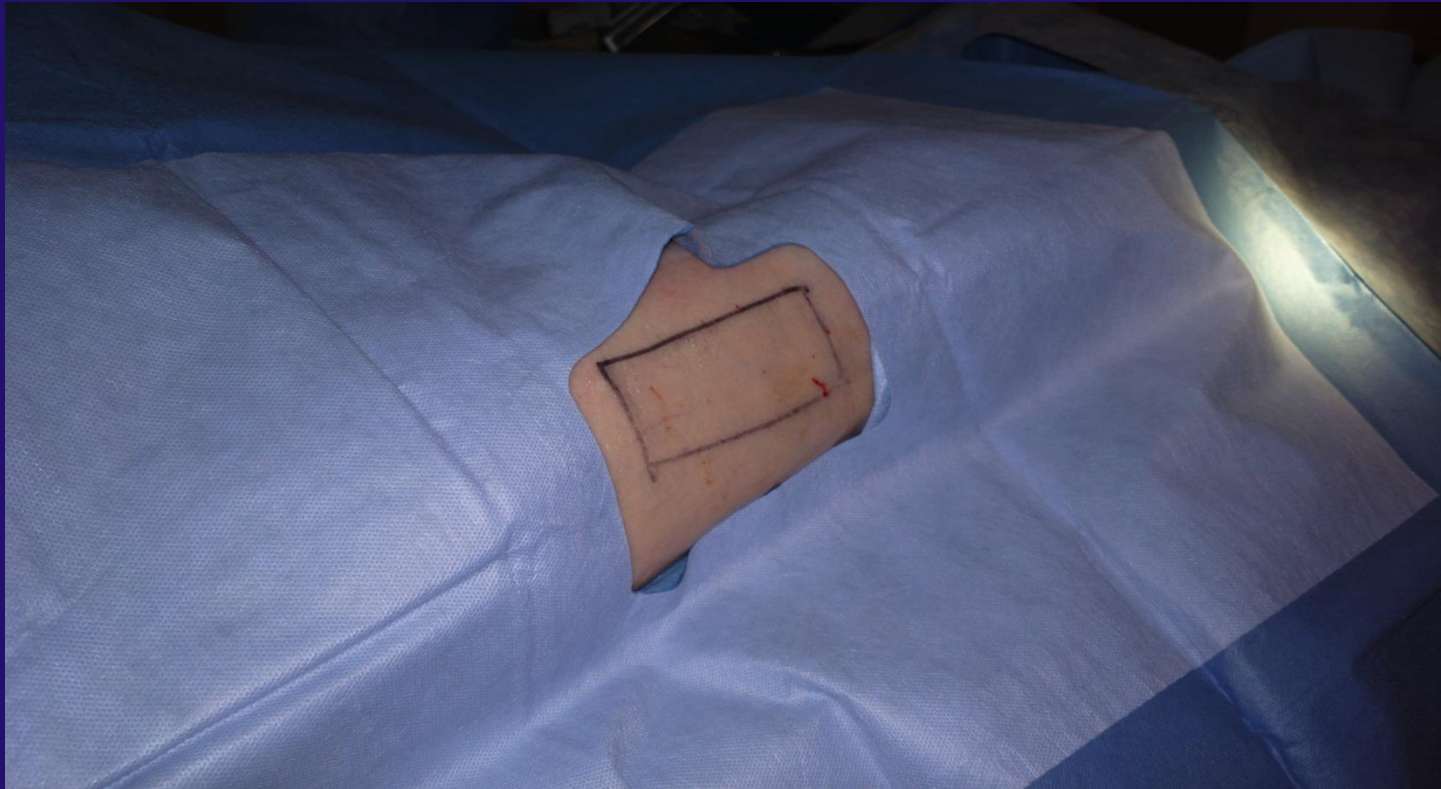
# Techniek split thickness skin graft

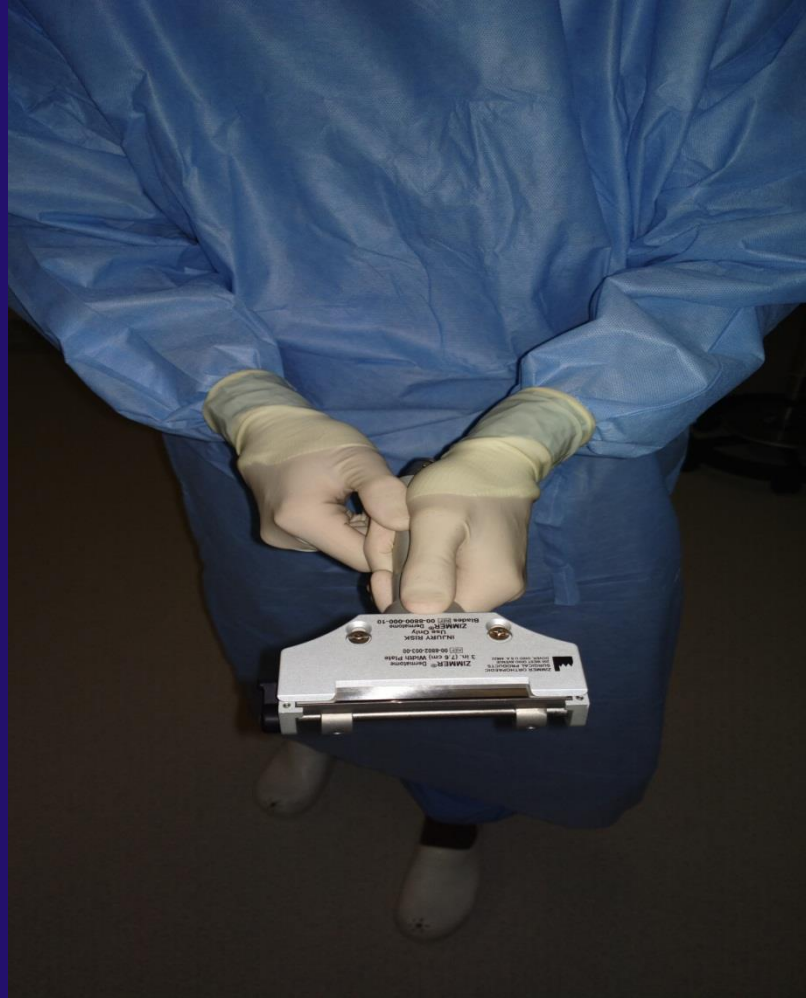


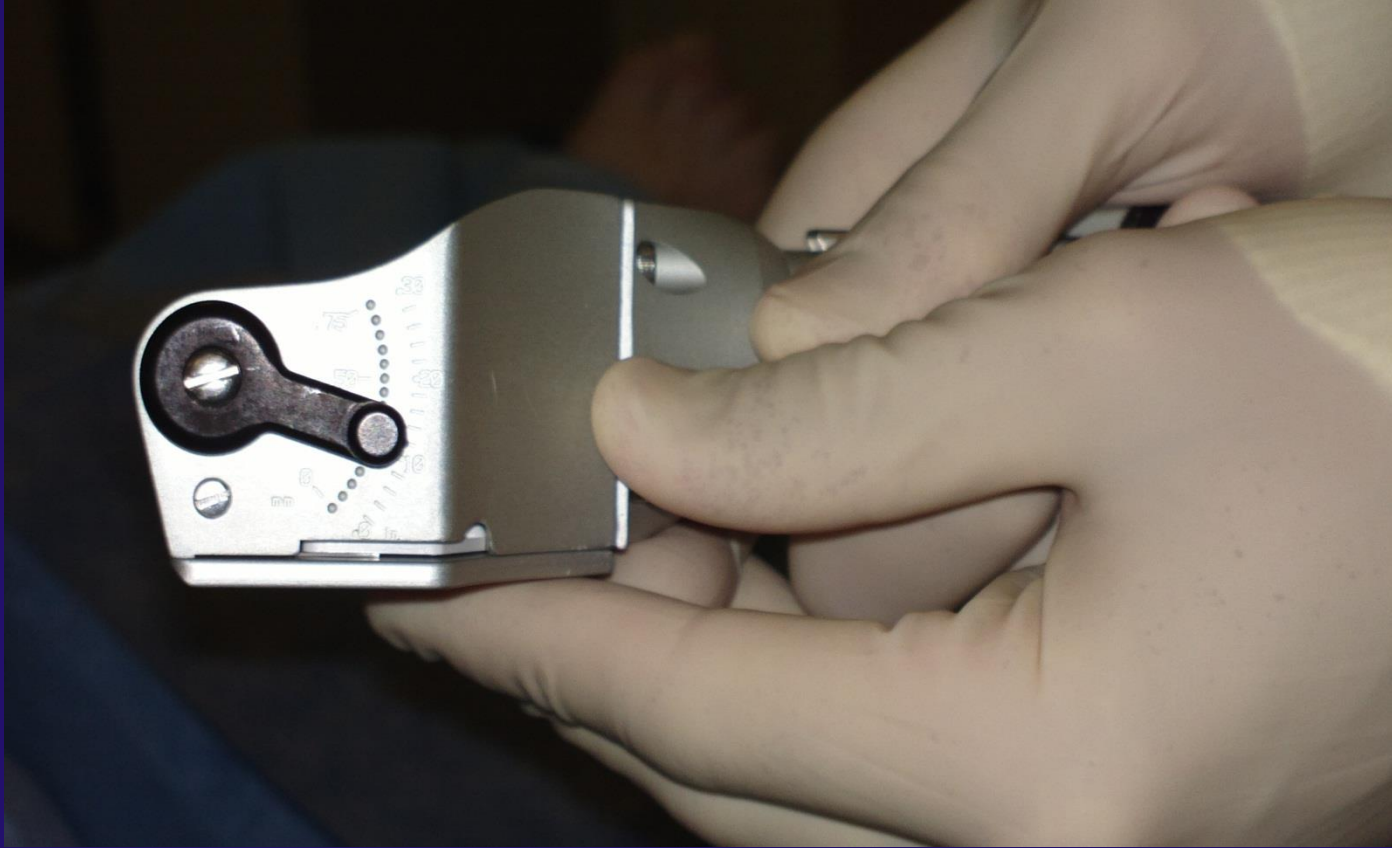


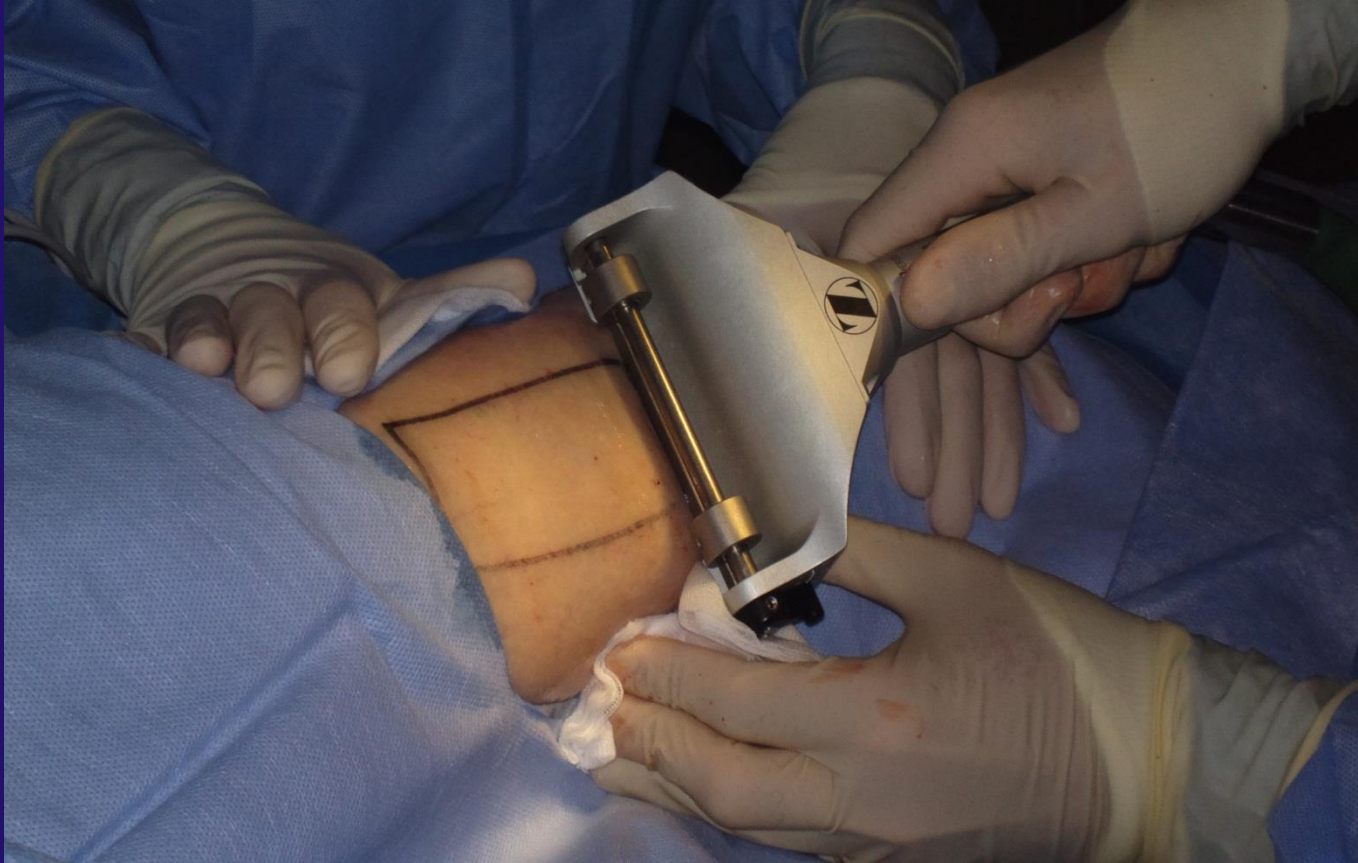


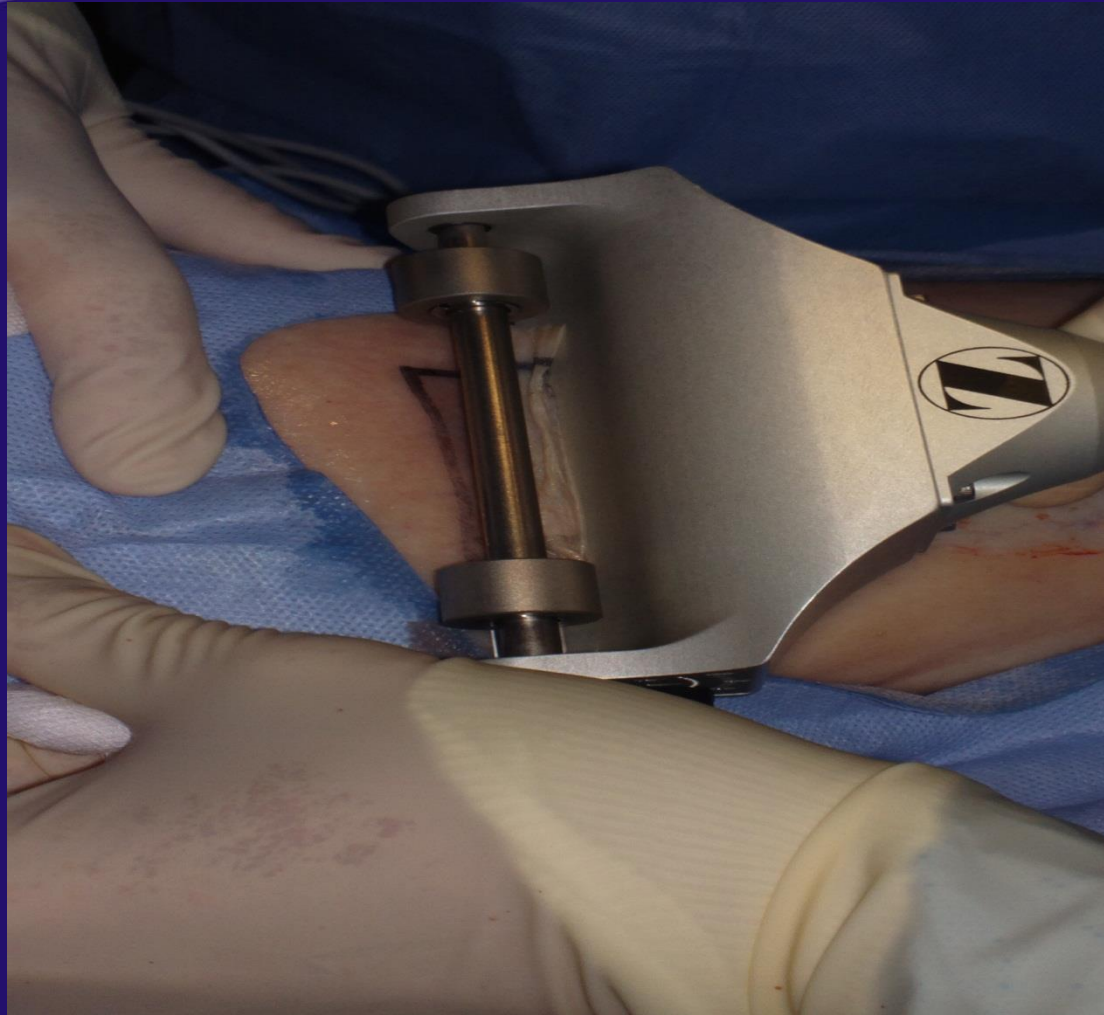


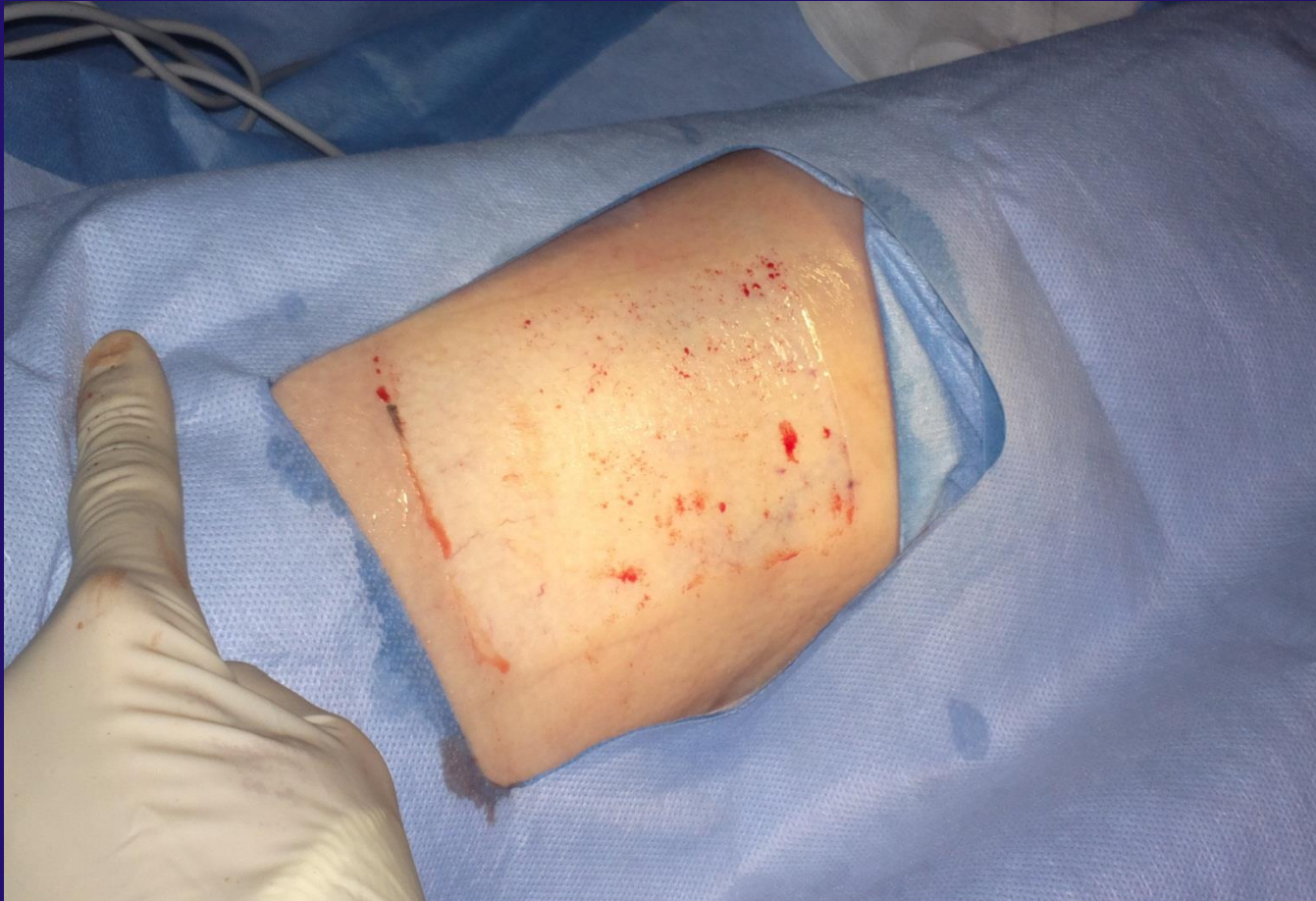












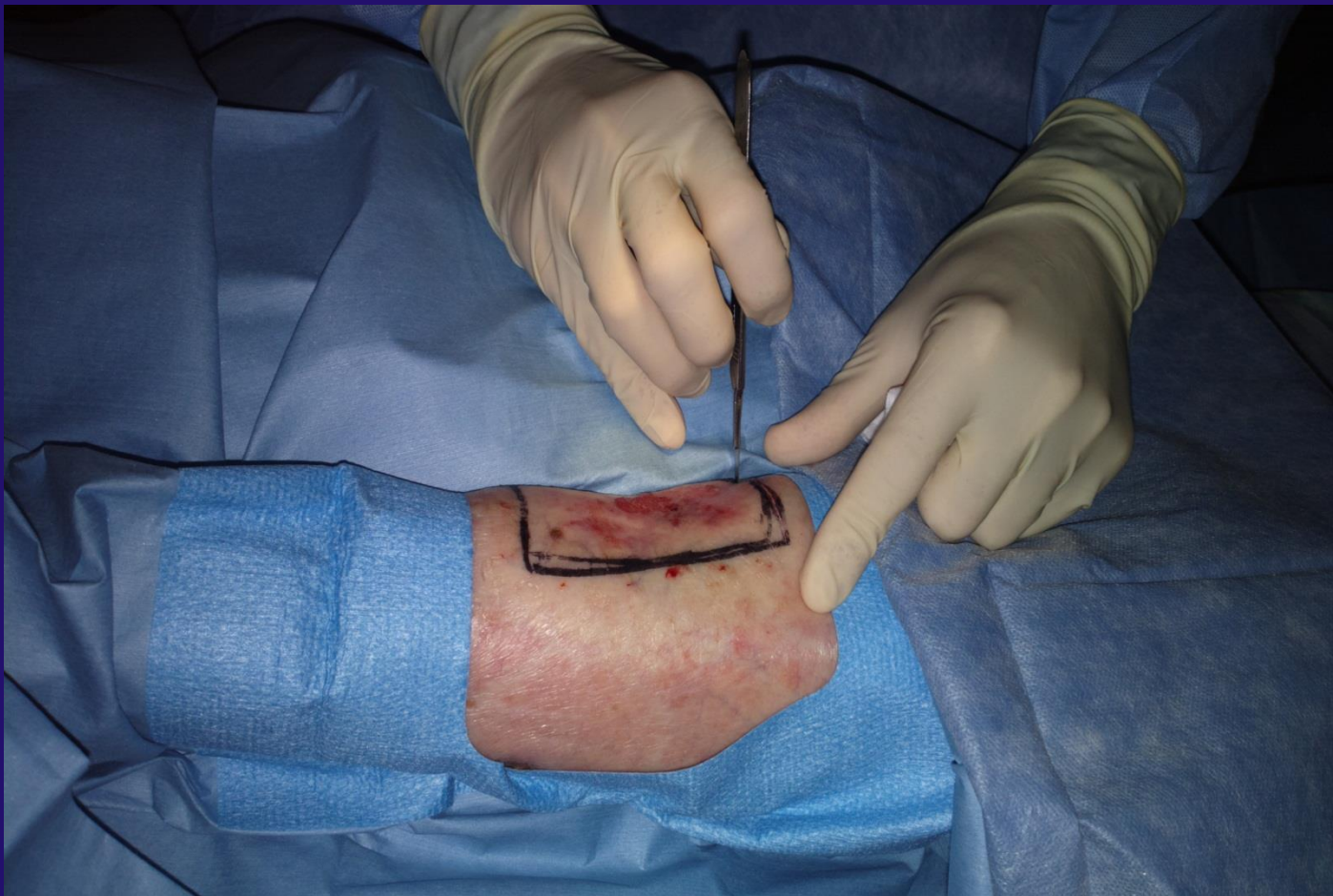



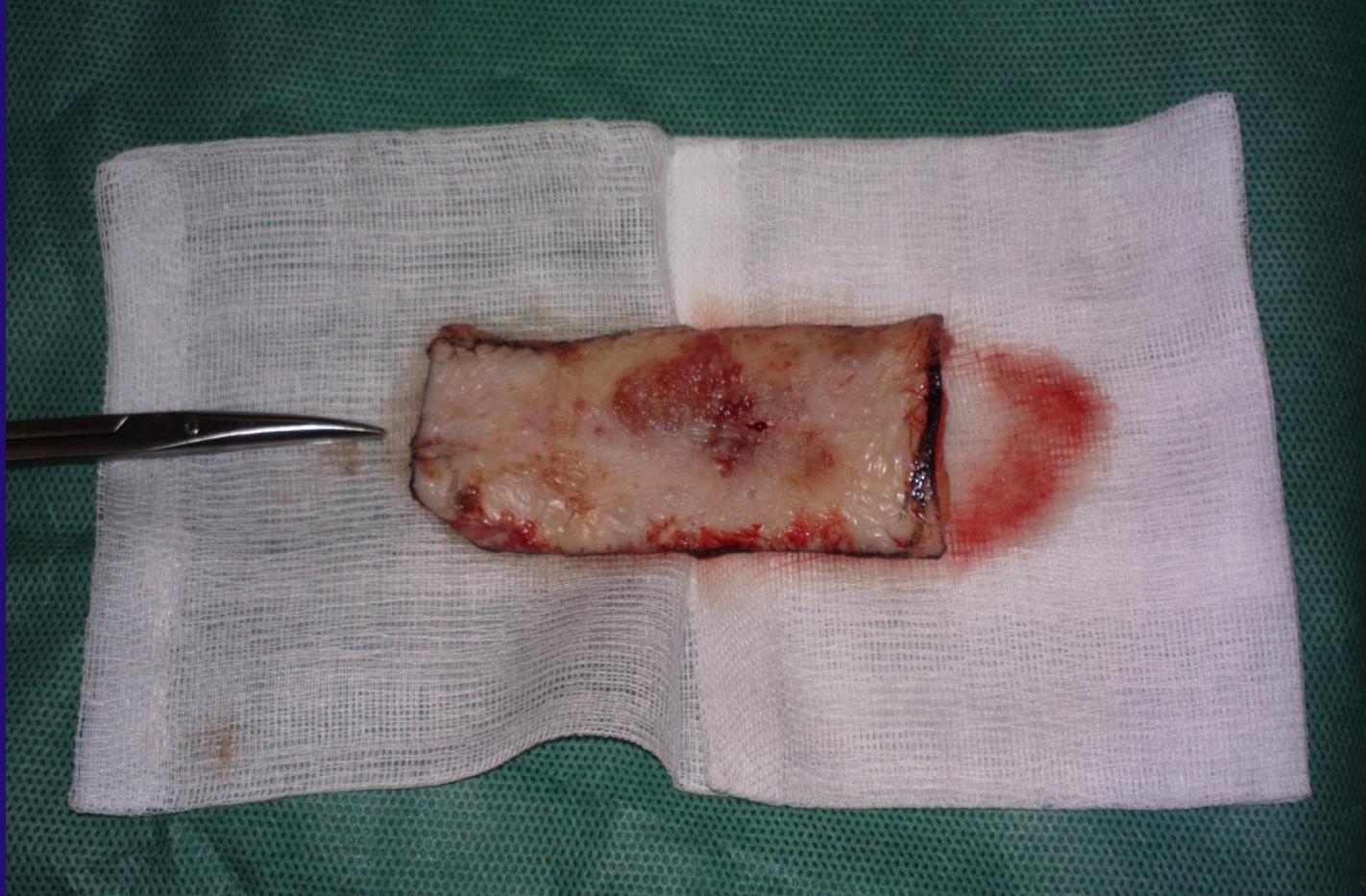

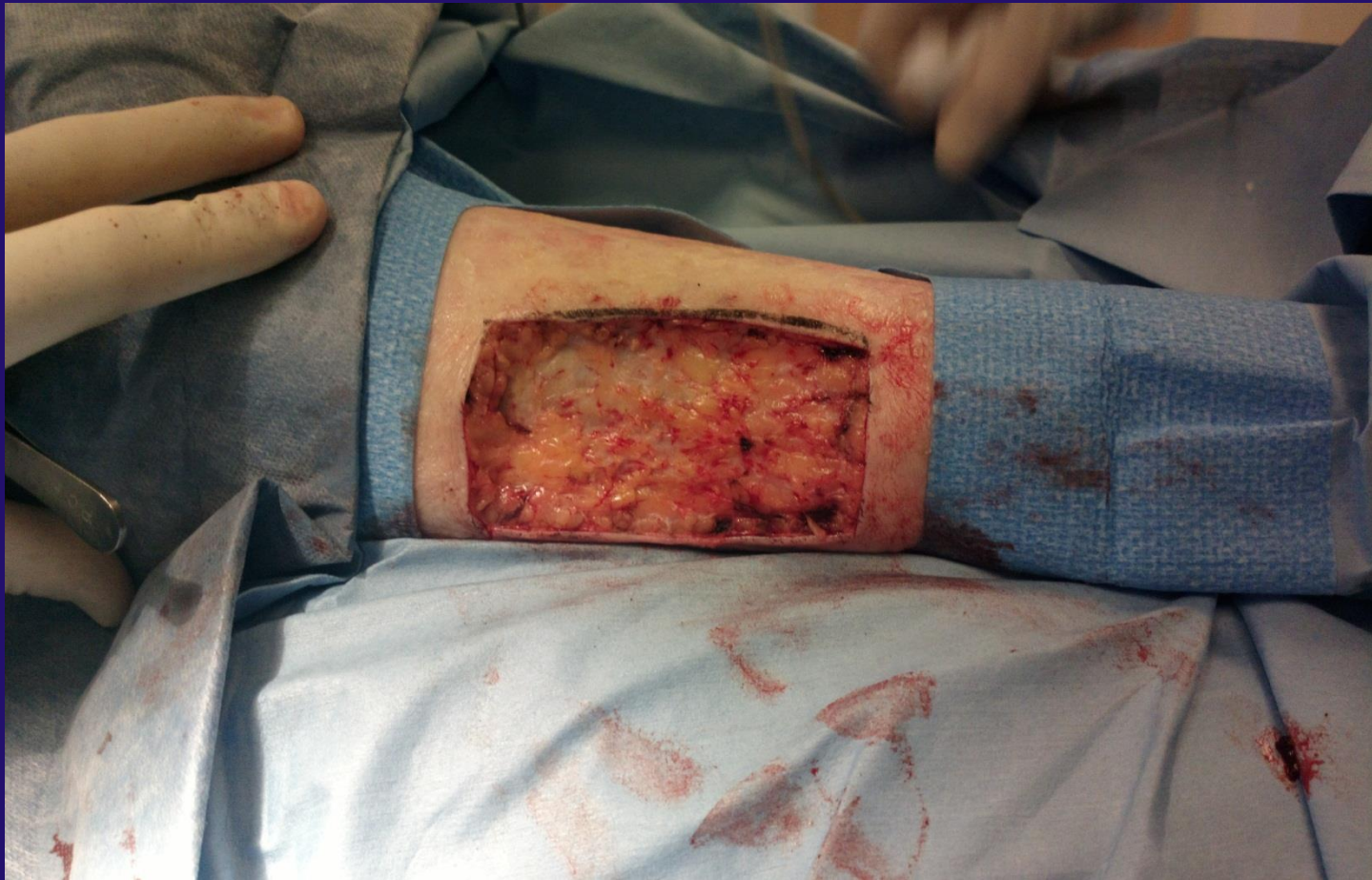


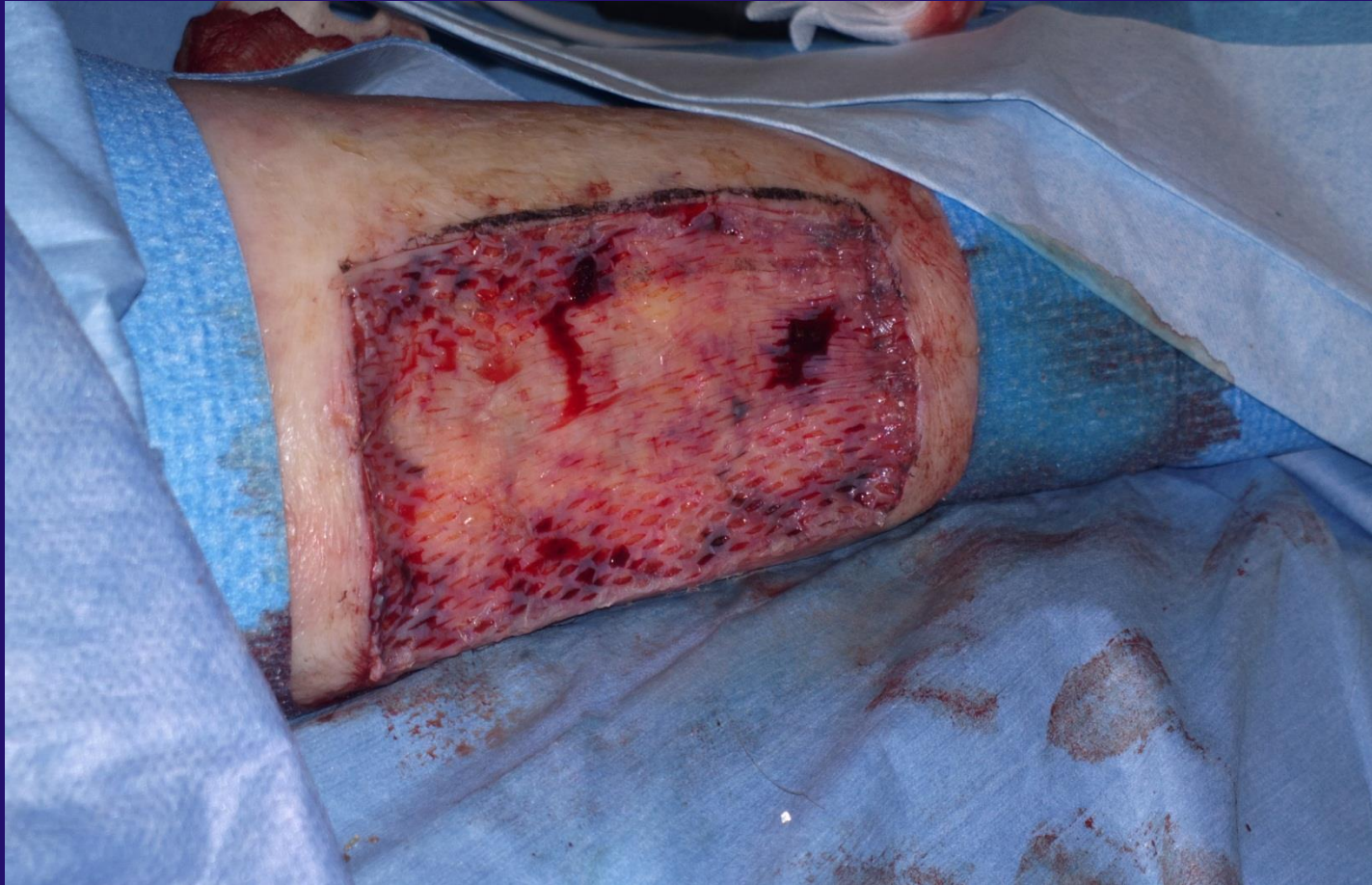


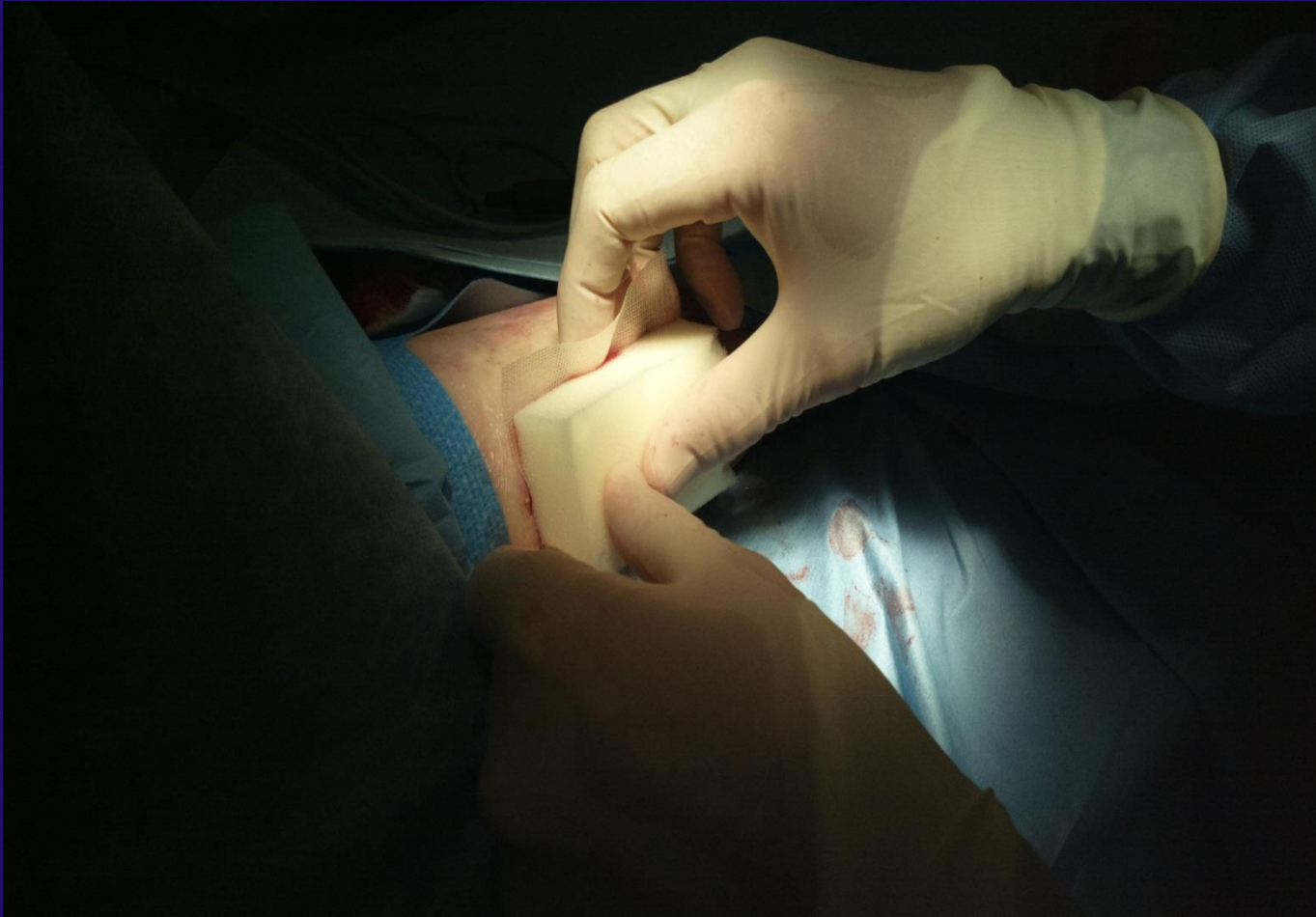


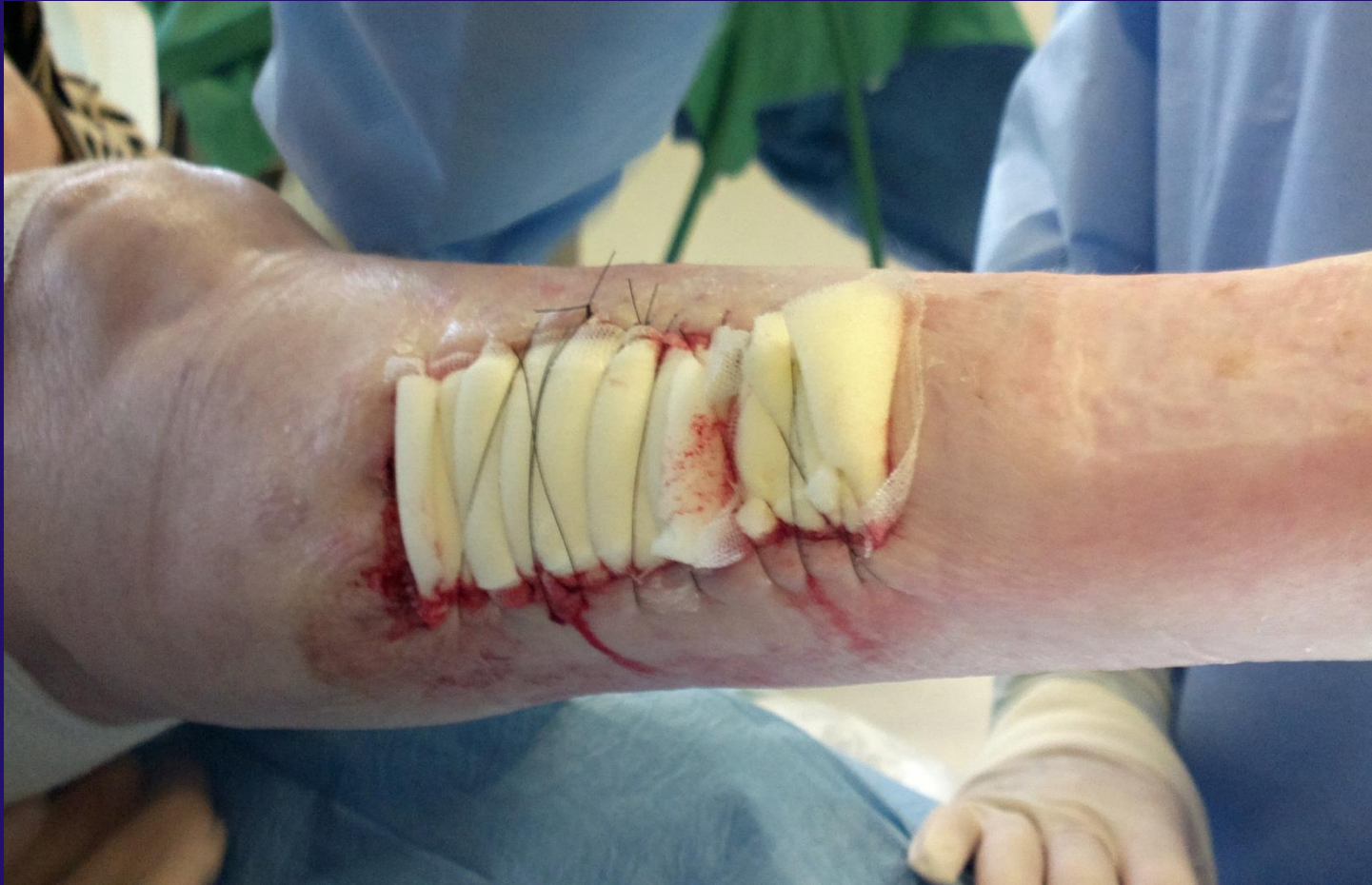


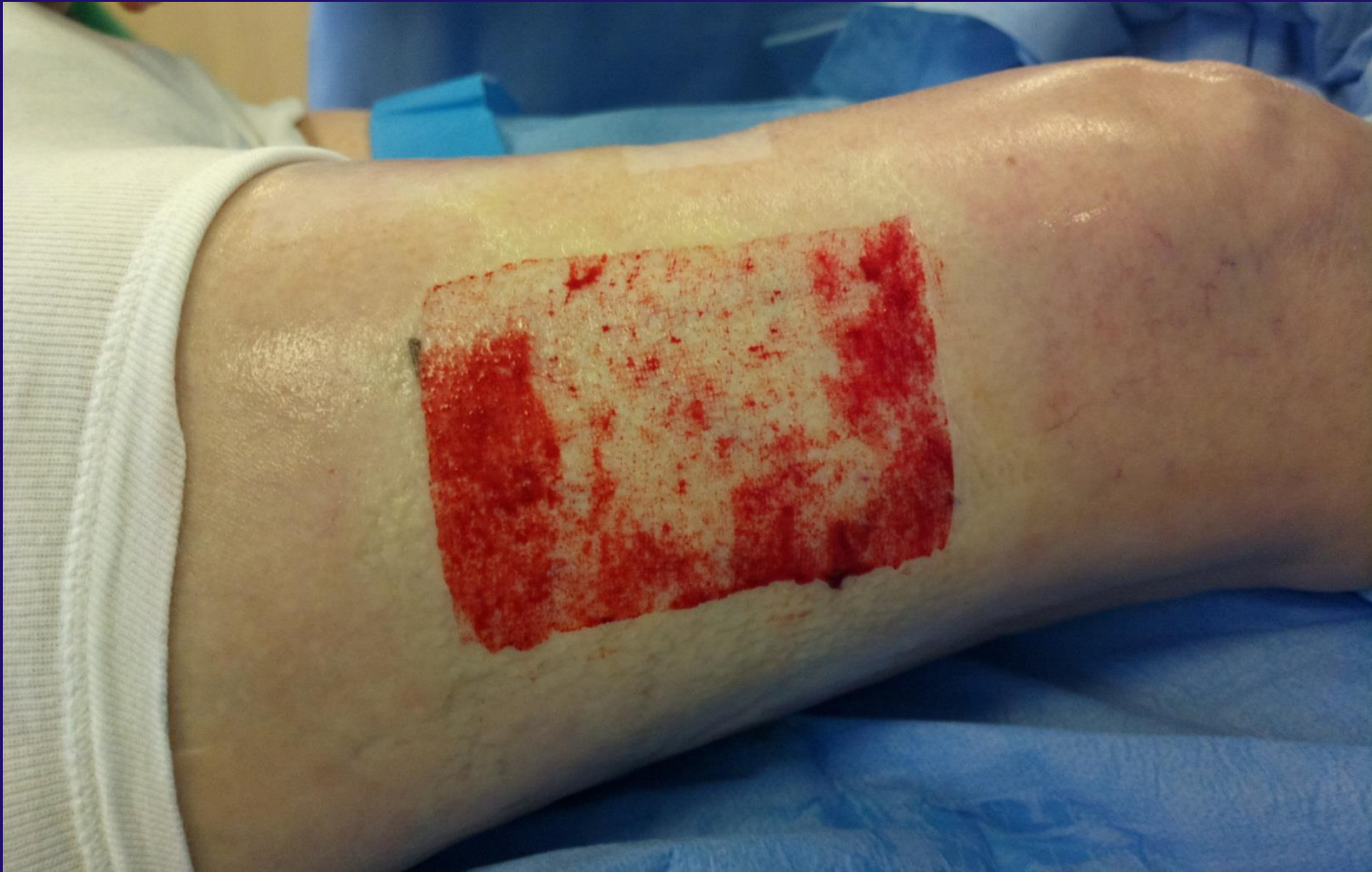




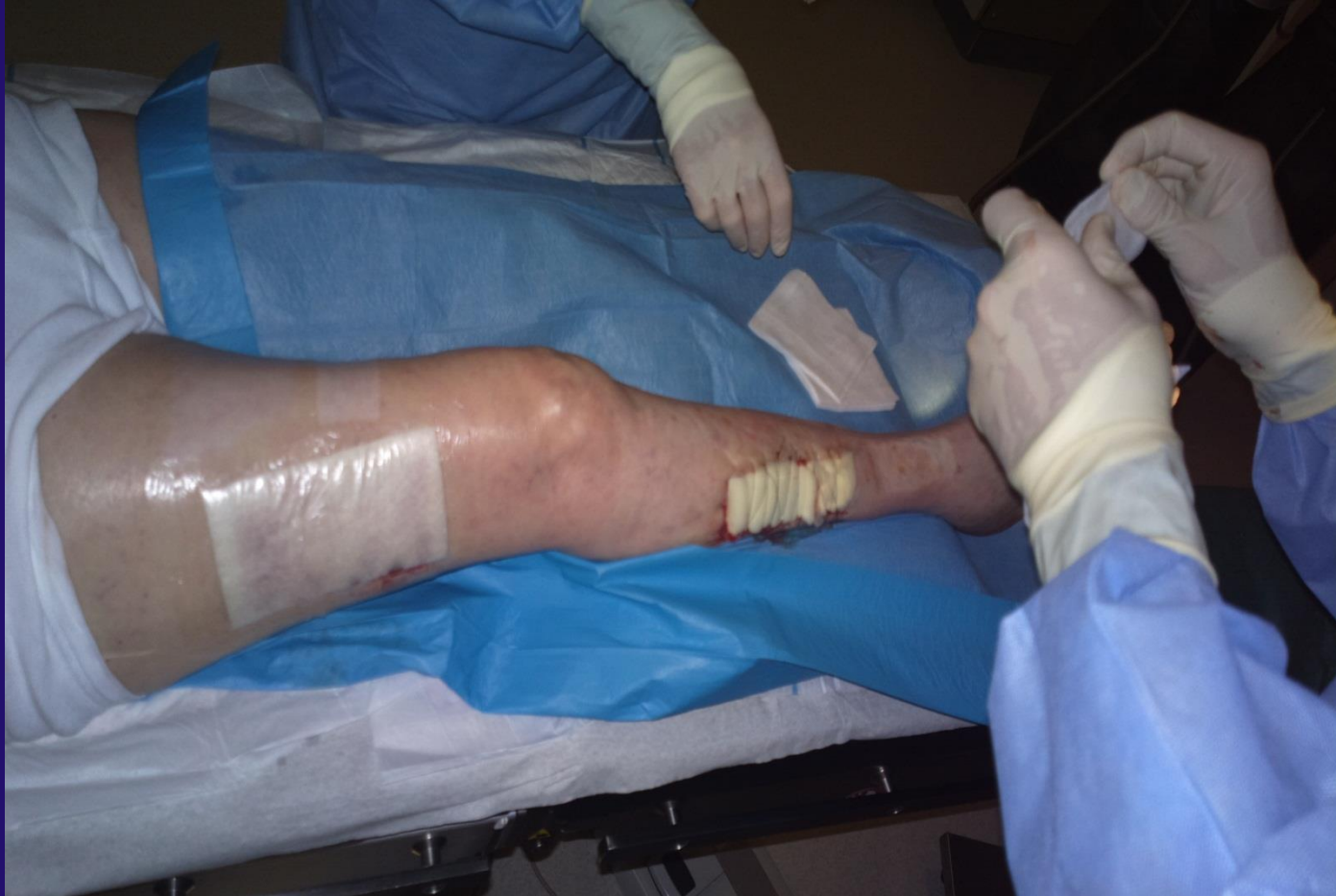




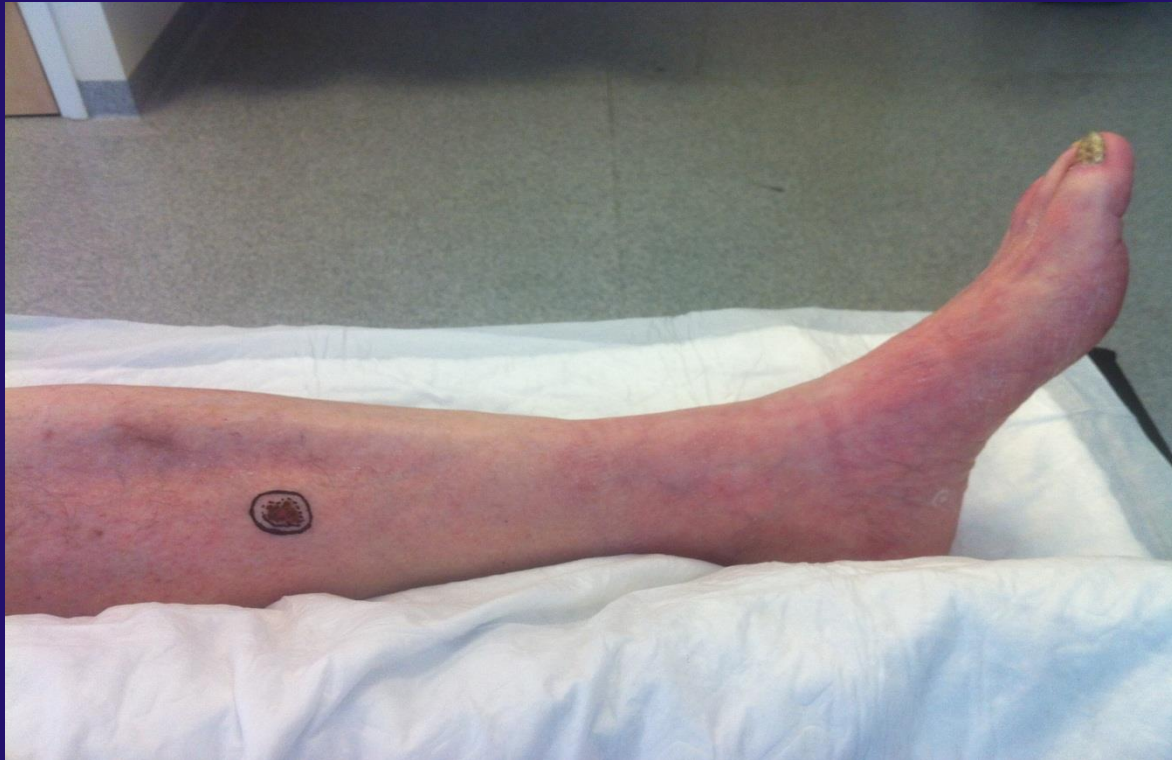


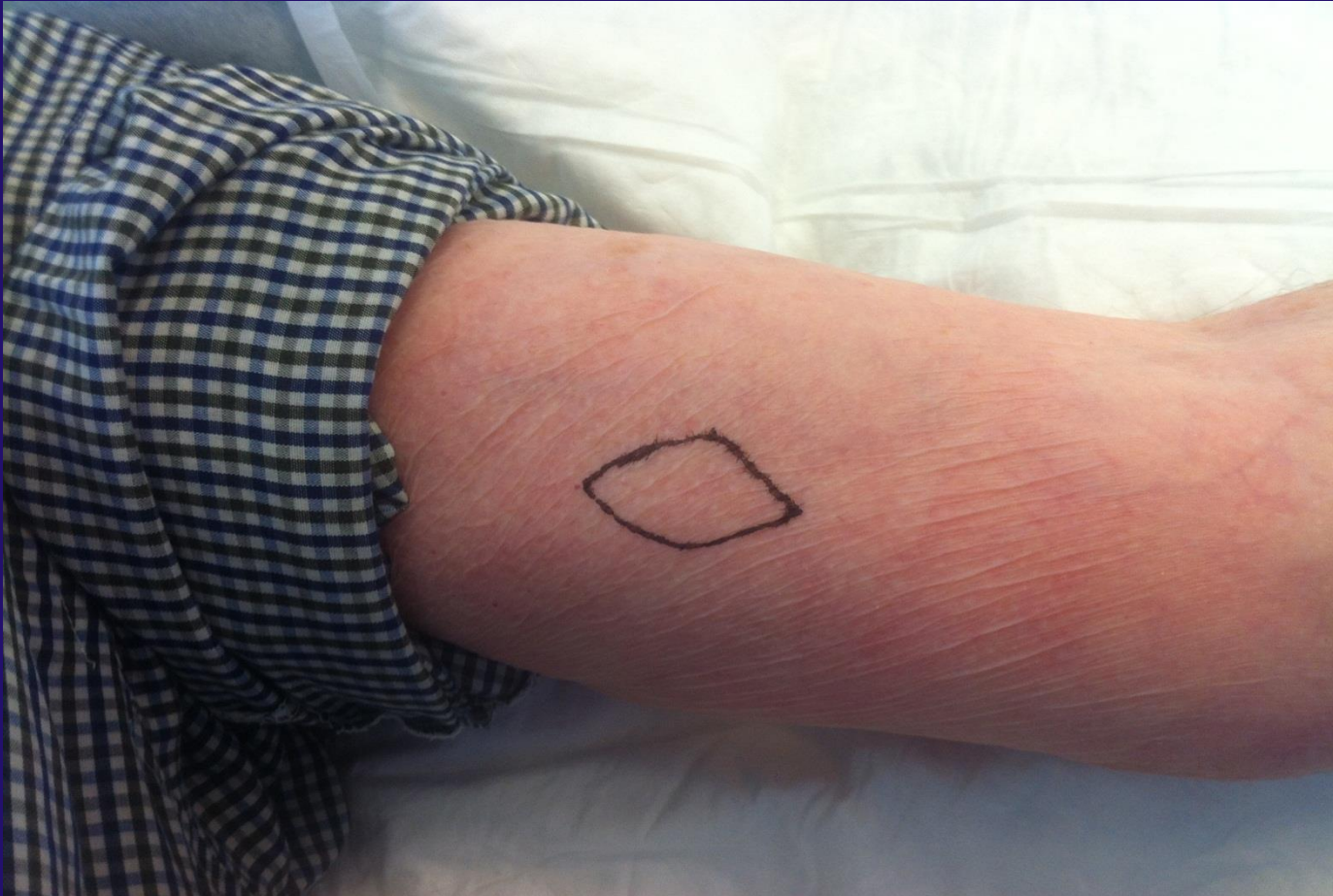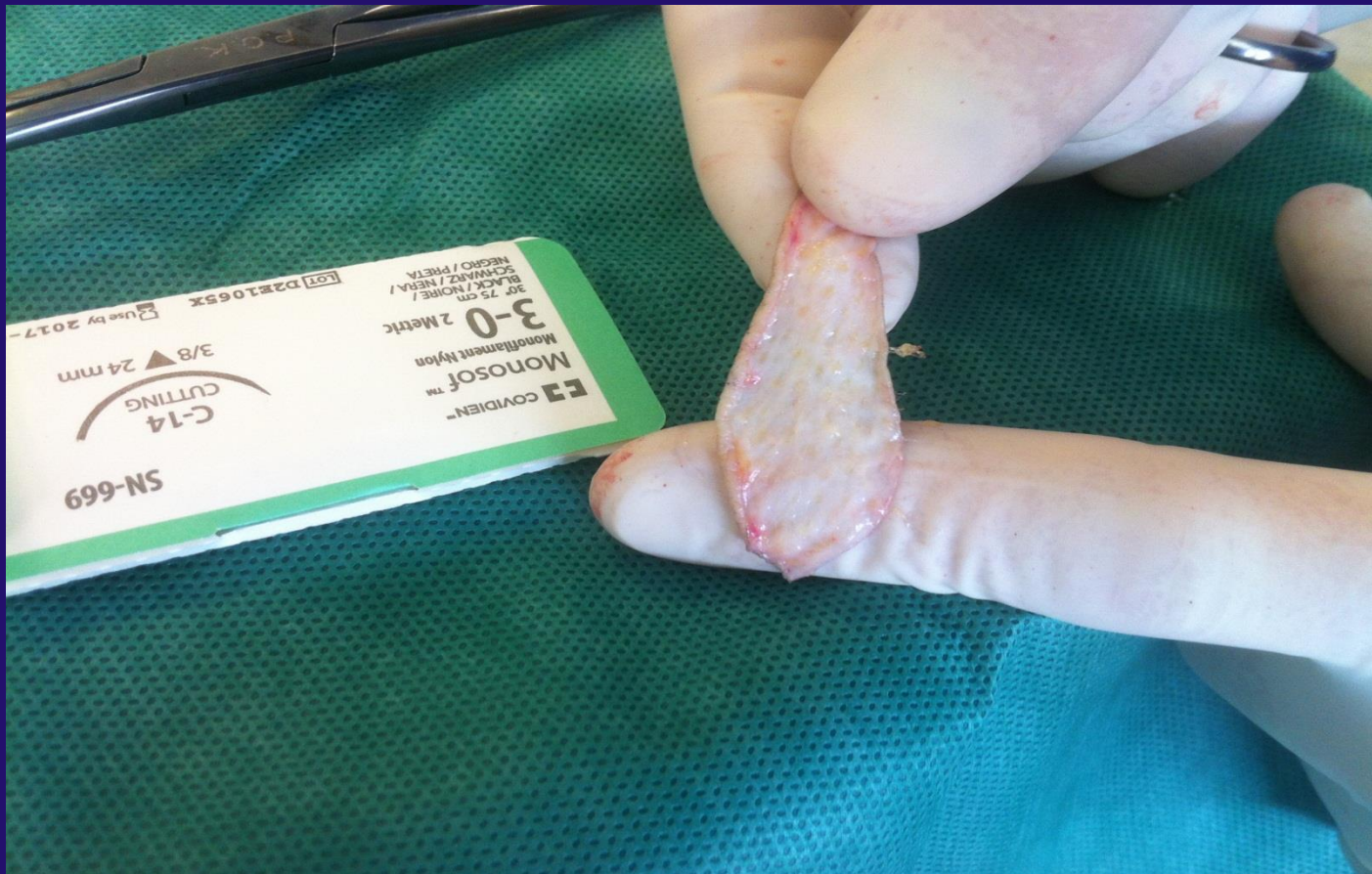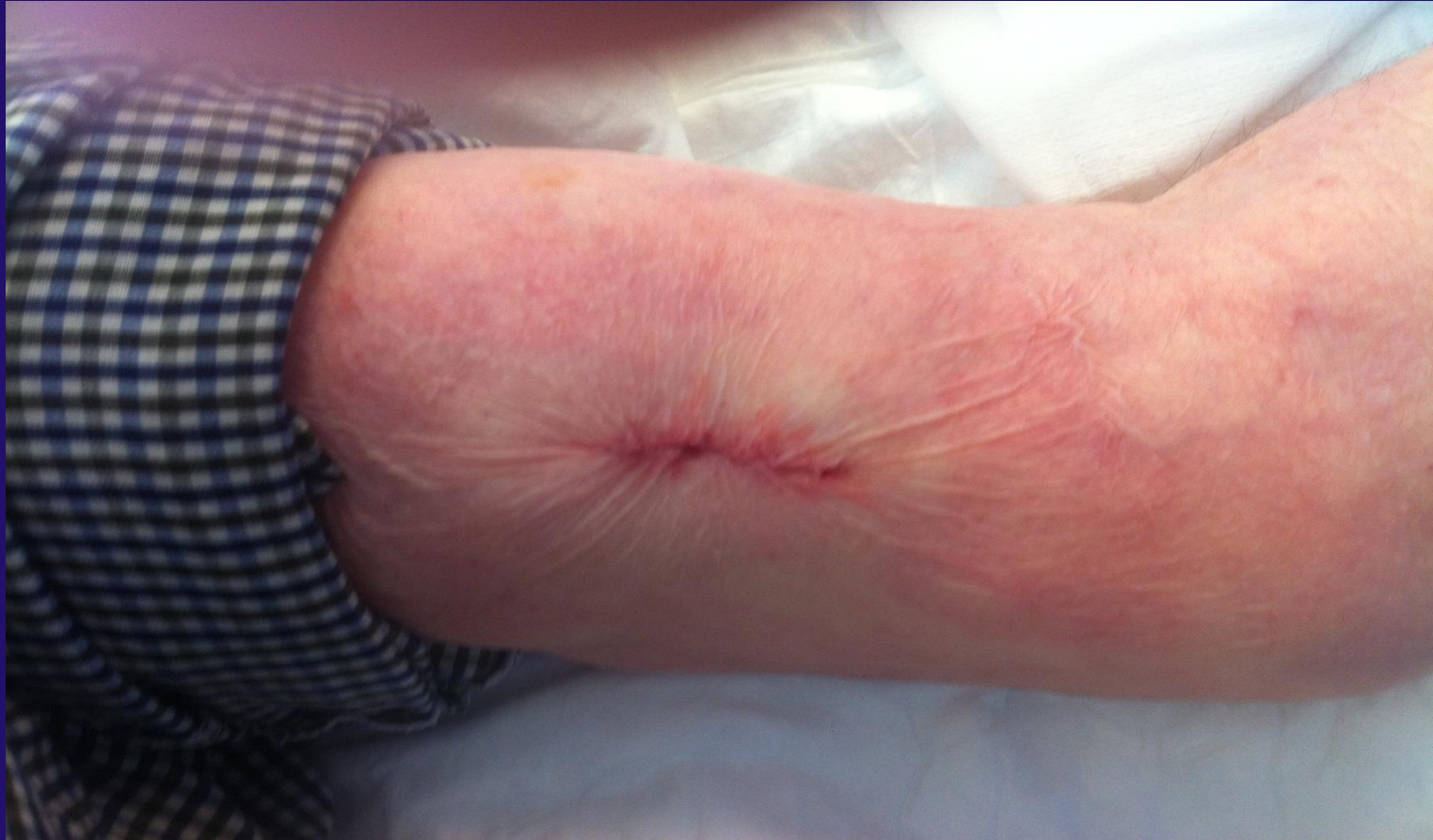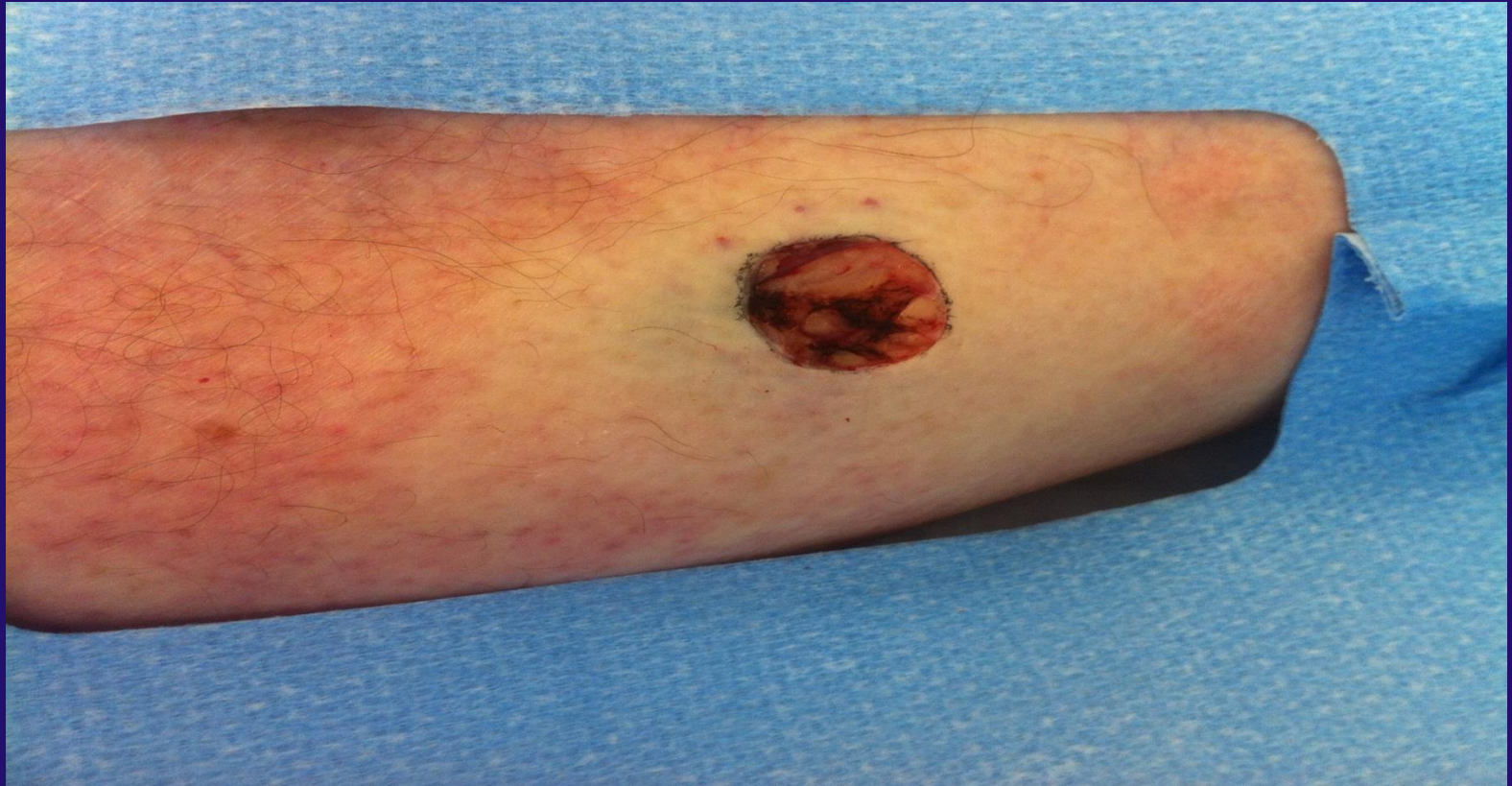# Techniek: full thickness skin graft

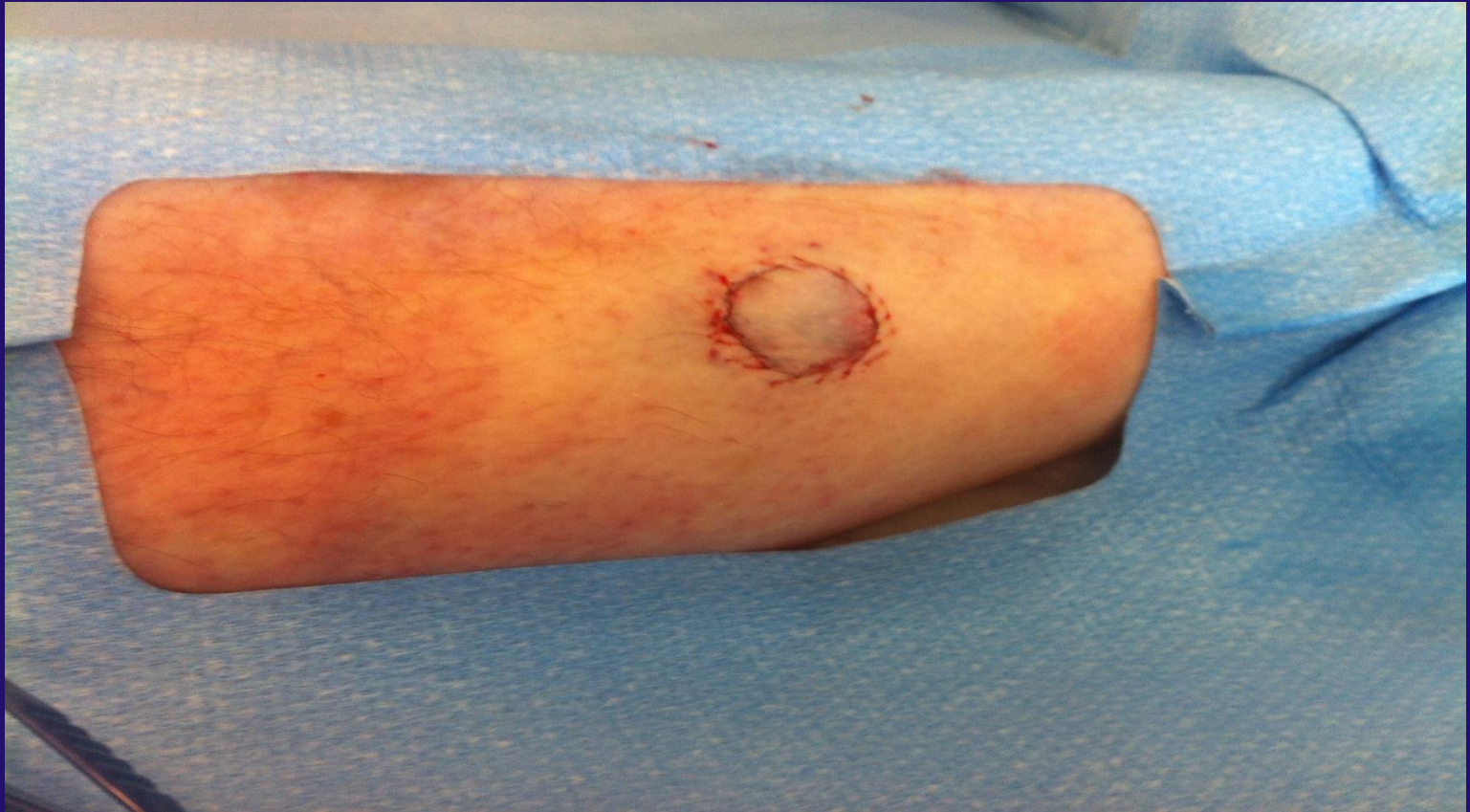


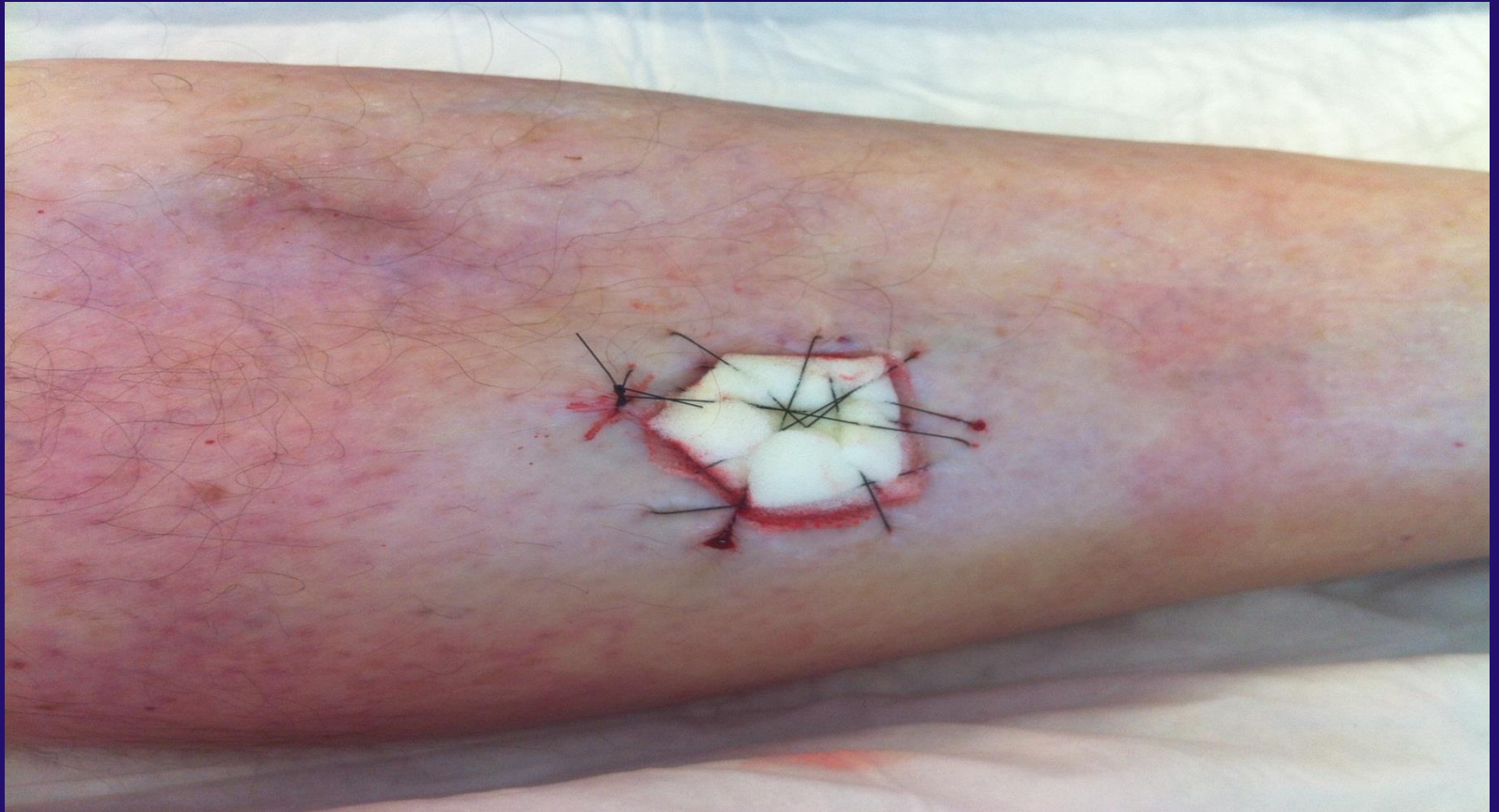








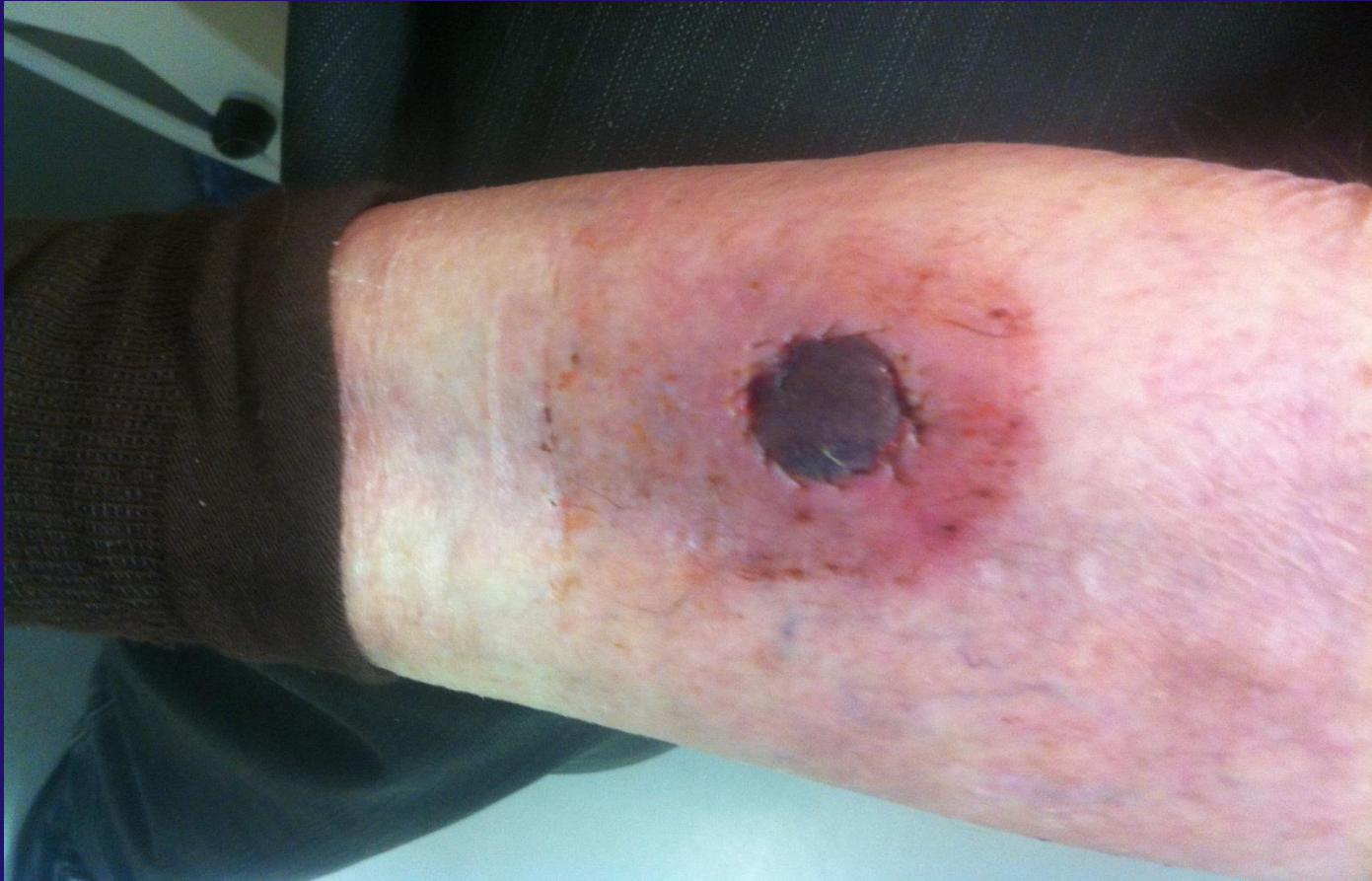


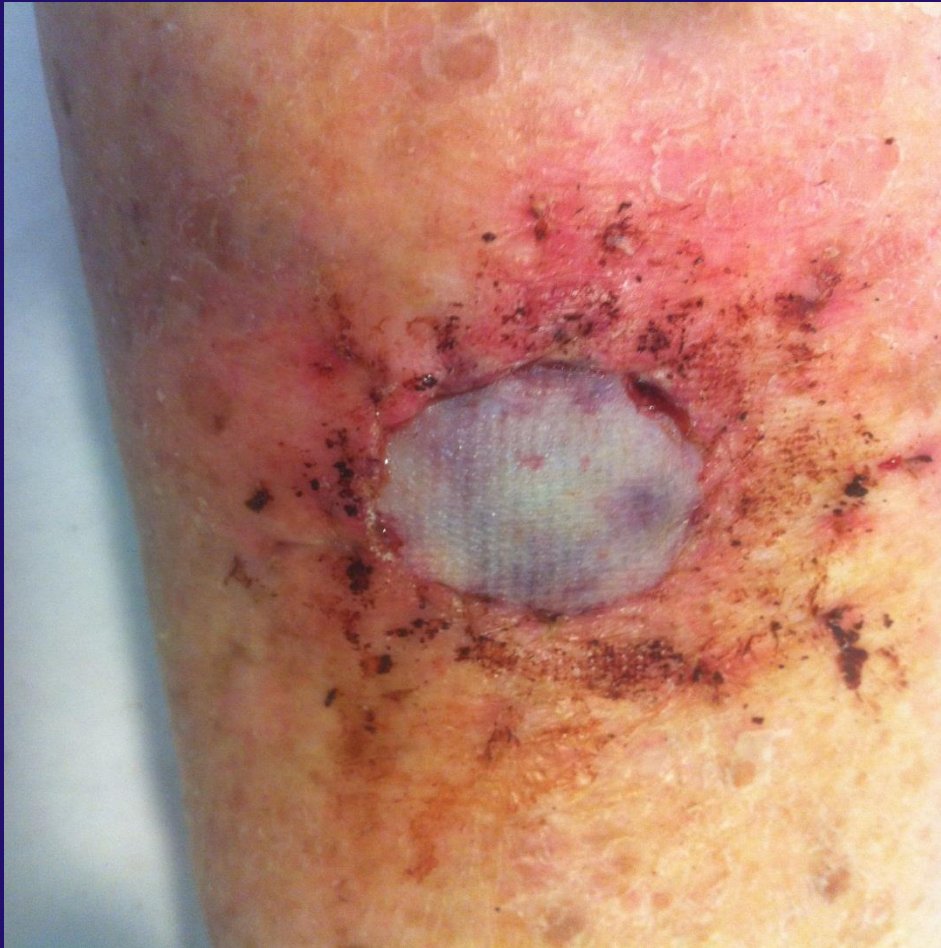


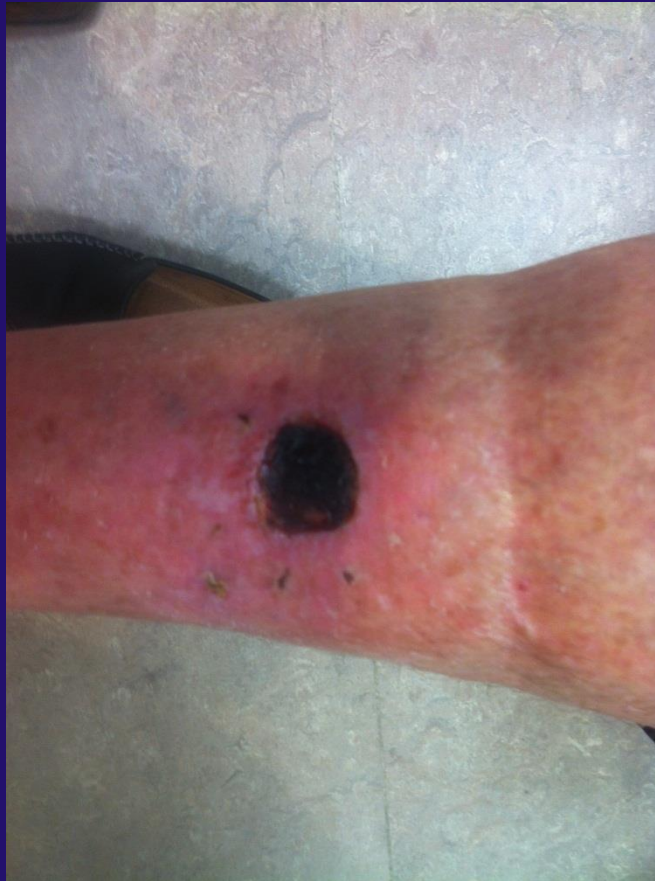Na 5 à 6 dagen uit pakken en dan...?





# complicaties





[www.hetplastischechirurgiecentrum.nl](http://www.hetplastischechirurgiecentrum.nl)

[www.hethandenpolscentrum.nl](http://www.hethandenpolscentrum.nl)

Dank voor uw aandacht

