

Behandeling van chronische borstinfectie met de latissimus dorsi transpositieplastiek

Dr WJFM Jurgens
Groene Hart Ziekenhuis
Gouda



Dr Wouter JFM Jurgens

1998 -2006

Geneeskunde Radboud Universiteit Nijmegen



2006 -2012

Promotie VUMC: tissue engineering van kraakbeen met vetstamcellen

2010 -2016

Plastische Chirurgie VUMC



2016 – heden

Plastisch chirurg Groene hart Ziekenhuis Gouda



Aandachtsgebieden:

- Reconstructies oncologisch / traumatisch
- Cosmetiek

Casus

Mw B, 76jr

Reden van komst

2017 medebehandeling chronische wond linker borst

Voorgeschiedenis

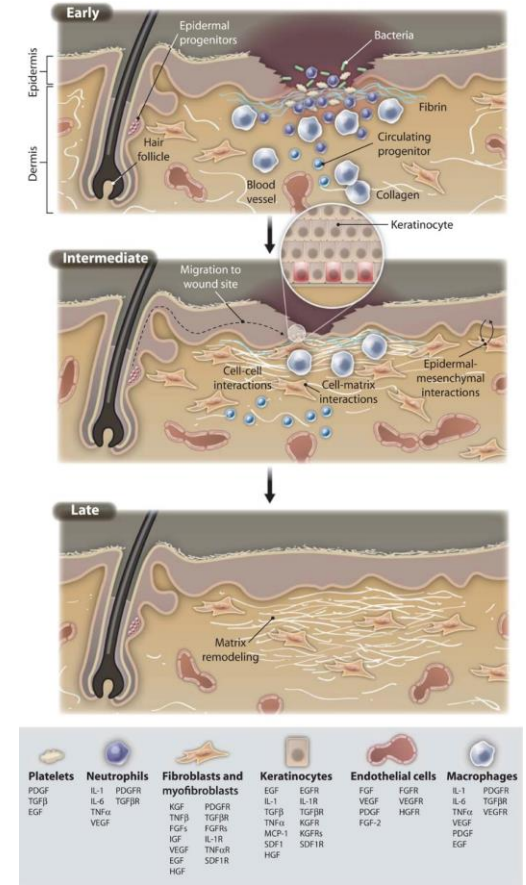
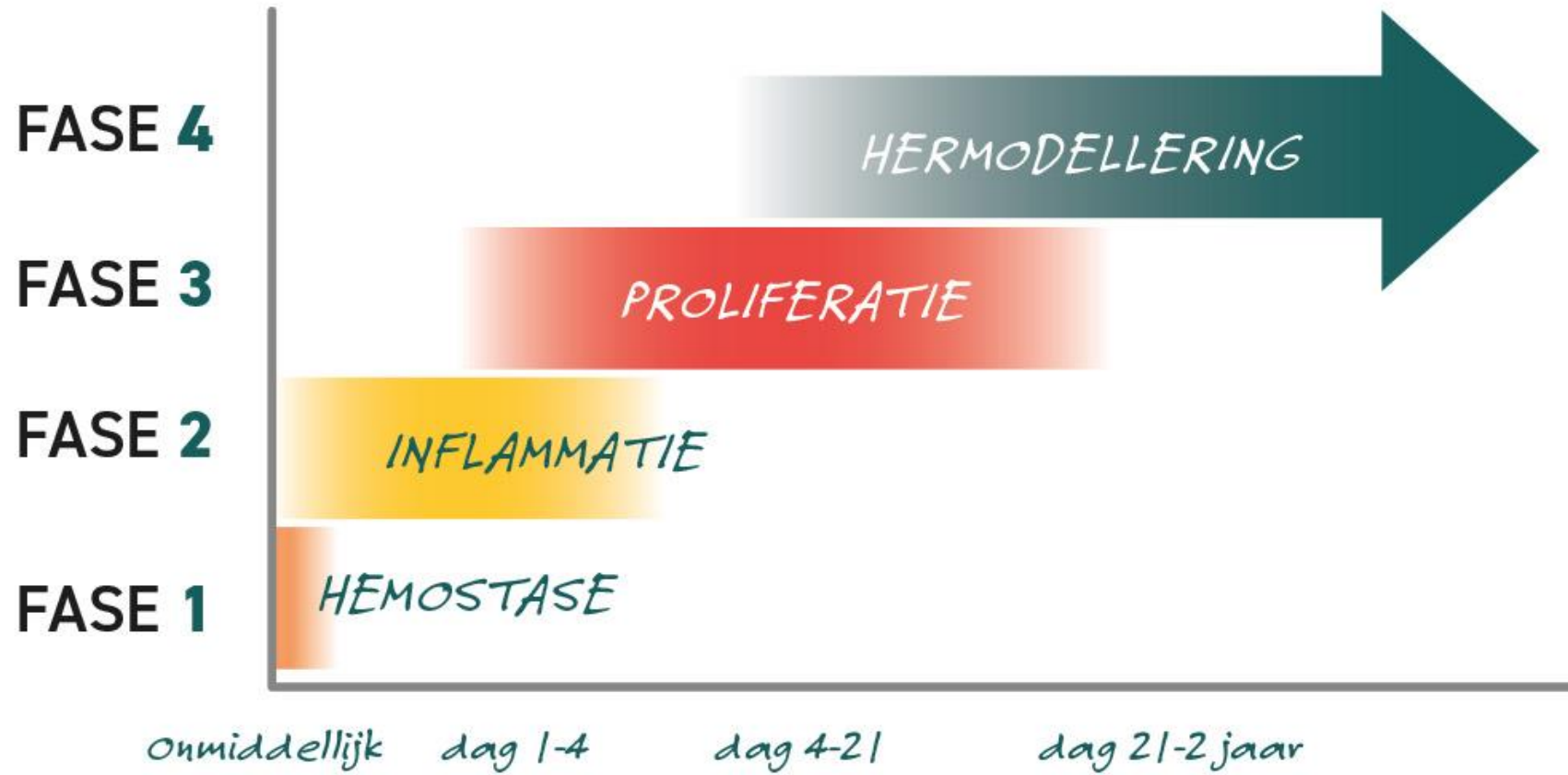
2010 mastectomie en lymfklierdissectie

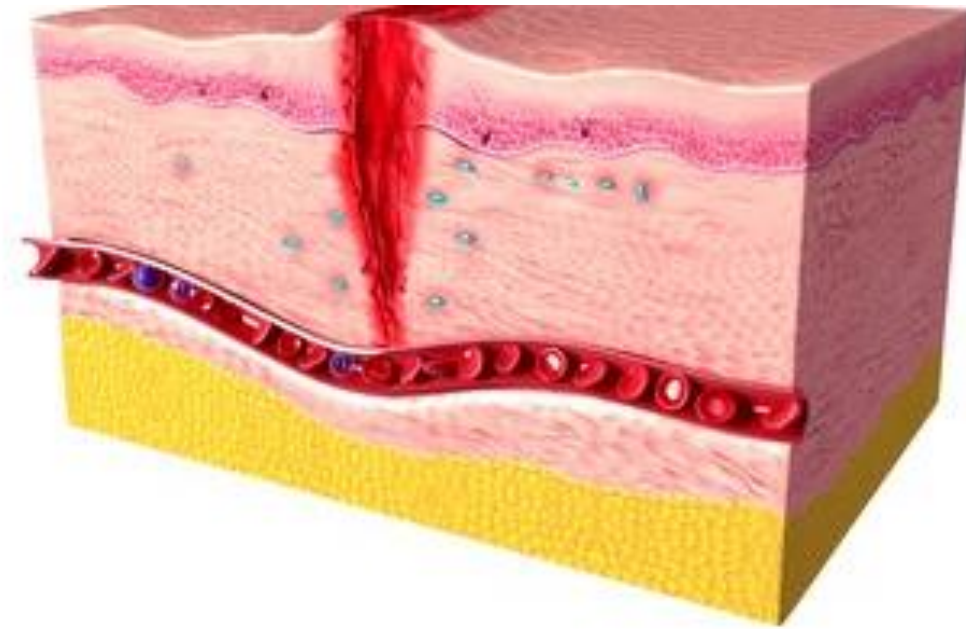
Beloop

Chronische wondproblematiek

- *Wondpoli*
- *Lymfreconstructie → niet mogelijk*
- *2016 hyperbare zuurstoftherapie*

wondgenezing





Gestoorde wondgenezing

Factoren:

1. Type wond
2. Co morbiditeit
3. Leeftijd van de patiënt
4. Infectie
5. Slechte voeding
6. Droge wond
7. Slechte doorbloeding
8. Oedeem / seroom
9. Repeterend trauma
10. Patiënt gedrag

Wat is het
probleem?



INFECTIE



SEROOM

Wat is de
oorzaak van
het probleem?

INFECTIE

- Verminderd fibroblast proliferatie
- Remt extra cellulaire matrix synthese
- Remming wondgenezing als $> 10^5$ organismen / gram weefsel aanwezig

❖ FACTOREN

- Slechte doorbloeding
- Open wond
- Bestraling

Wat is de
oorzaak van
het probleem?

SEROOM

Vloeistof ophoping in holte onder de huid

❖FACTOREN

- Verstoorde lymfe afvloed
 - Oksel klier dissectie
 - Bestraling

Wat is de oplossing van het probleem?

INFECTIE

- Slechte doorbloeding
- Open wond
- Bestraling

VERBETEREN

SLUITEN

TENIET DOEN

SEROOM

- Verstoorde lymfe afvloed
 - ❖ Oksel klier dissectie
 - ❖ Bestraling

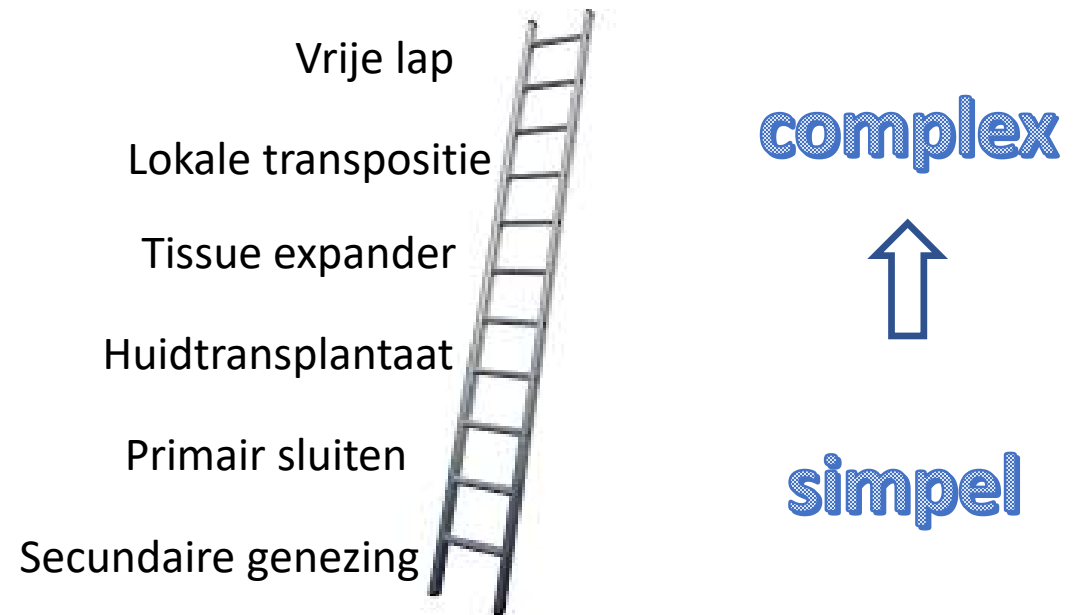VERBETEREN

Wond behandeling

1. Débrideren

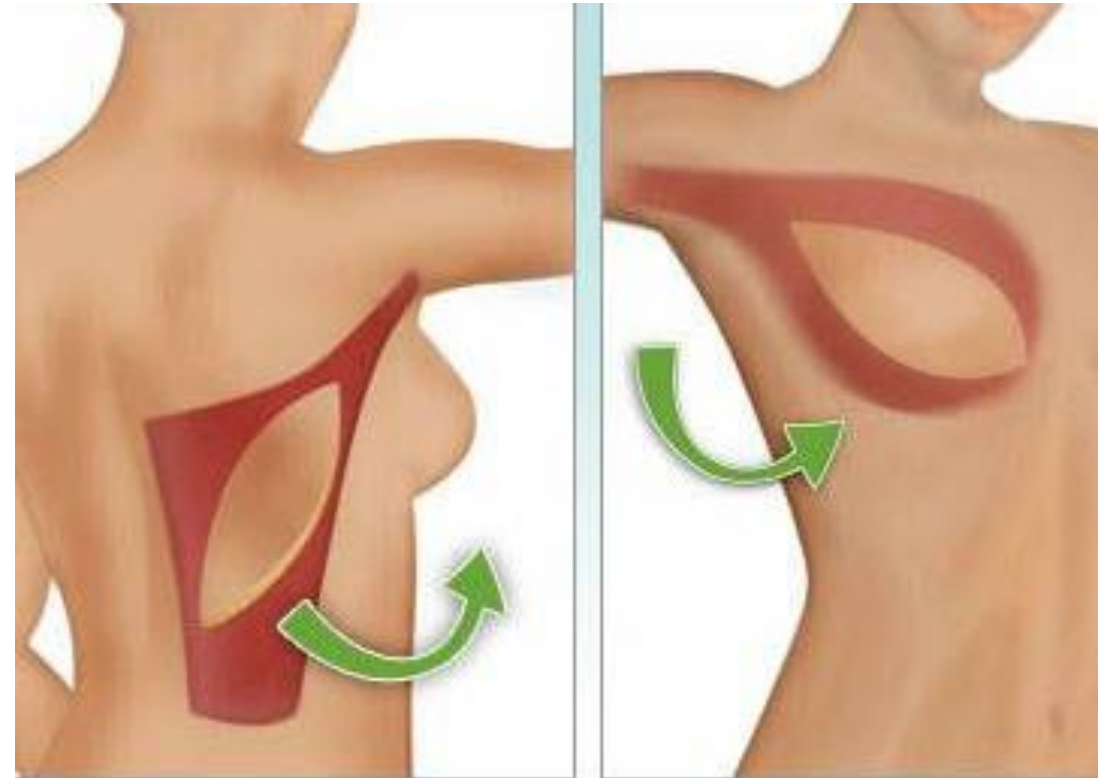
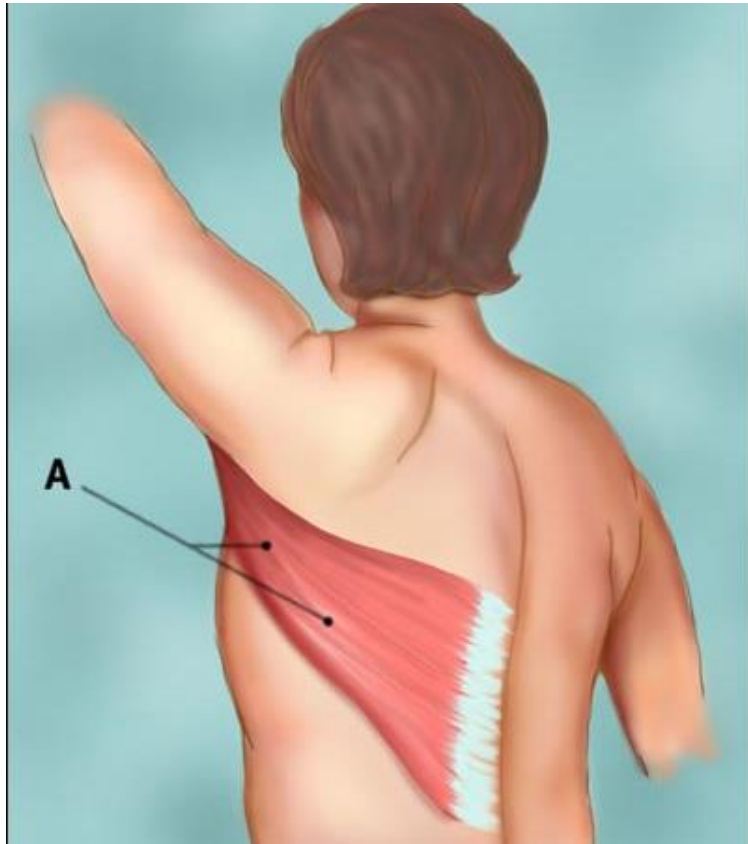


2. Sluiten defect



➔ **Spier transpositie !**

Latissimus dorsi



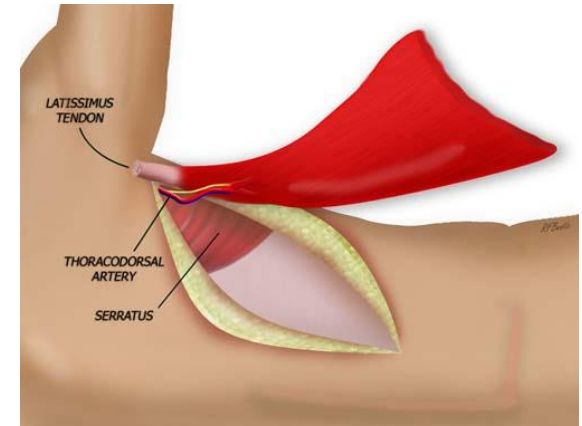
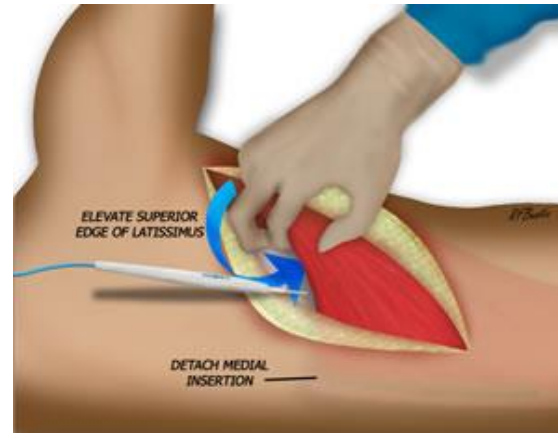
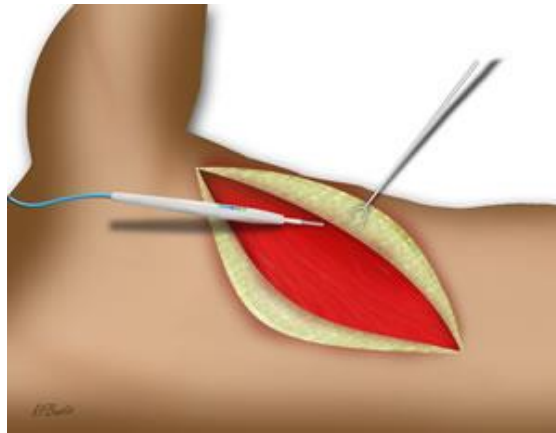
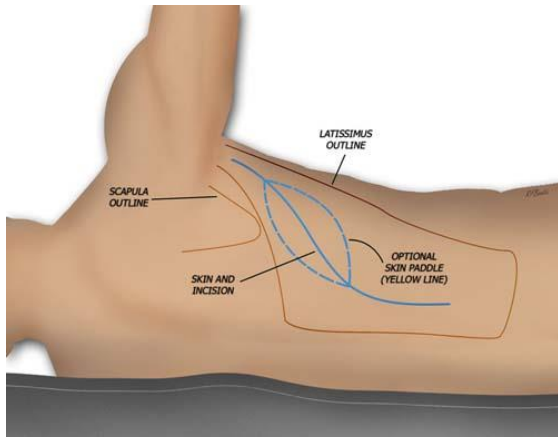
Waarom een latissimus dorsi transpositie plastiek?

Voordelen

- Introductie goed doorbloed weefsel
 - ❖ Huid
 - ❖ Spier
- Natuurlijk resultaat
- Juist na bestraling mogelijk
- Ingreep zonder al te grote complicaties

Nadelen

- Opofferen rugspier
- Extra litteken (in huidlijn / BH-band)




Operatie

Casus vervolg 2 jaar later



Gaat goed



Ontslagen uit oncologische
follow-up



Klachten na transpositie
rugspier: geen

Take home message



Chronisch geïnfecteerde wond + seroom →
denk aan spiertranspositie

Interesse?

