

Een parastomale hernia in de dagelijkse praktijk

Laura Han-Hanson
Stomaverpleegkundige
HMC Antoniushove

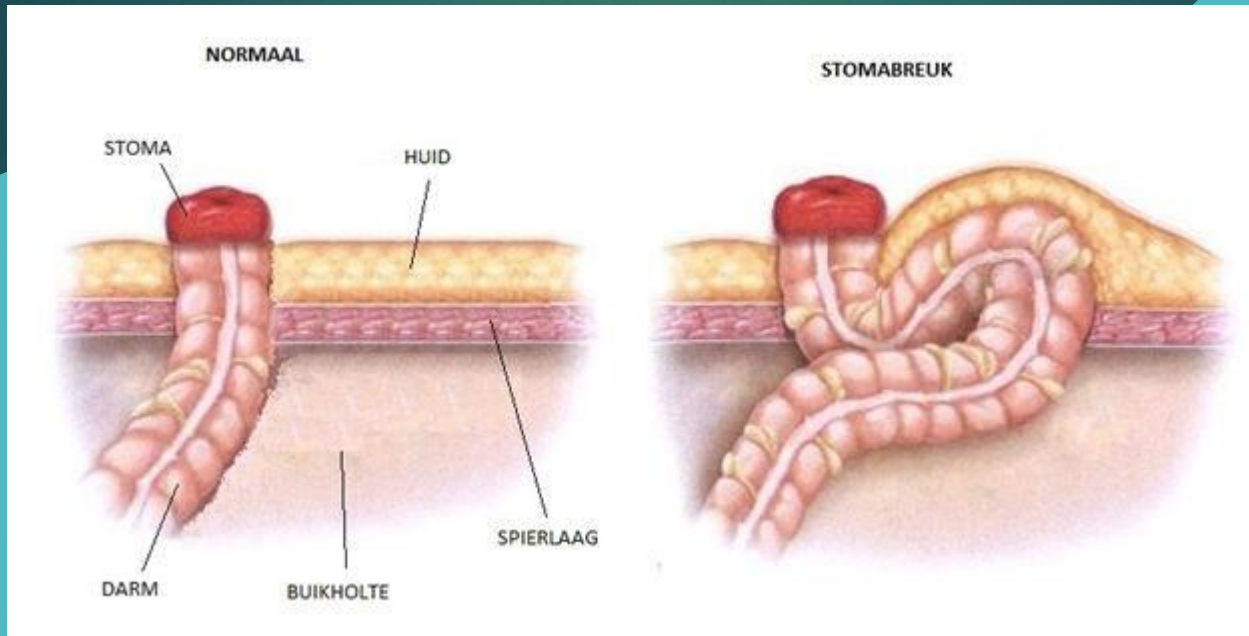
Programma

- Definitie parastomale hernia
- Verschillen
- Incidentie
- Oorzaken/risicofactoren
- Klachten
- Behandeling
- Preventie
- Steunbandage
- Mogelijke problemen onder de loep
- Casuïstiek
- Vragen

Definitie:

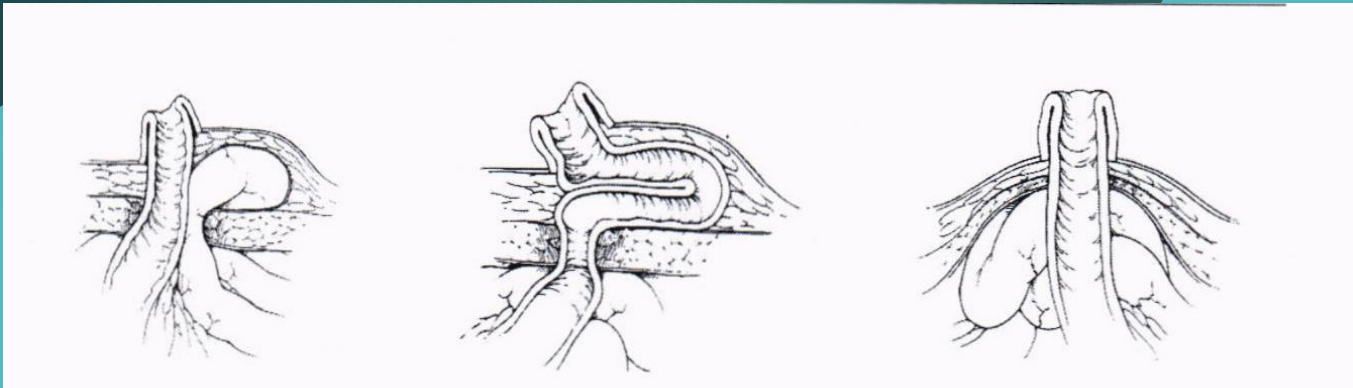
- ▶ Een parastomale hernia is een defect van de abdominale fascie waardoor de darm kan uitstulpen naast de stoma.





Bron: Diakonessenhuis

Verschillen:



Parastomale
hernia

Subcutane prolaps
met intacte fascie

Subcutane prolaps door
slappe buikwand zonder
fascie defect


Bron: Parastomale hernia en slappe buikwand (Rubin, 2004; Smietanski et al., 2014).

Incidentie

- 30 % na 12 maanden
- 40 % na 2 jaar
- 50 % na langere periode

Vaker bij eindstandig colostoma.

Bron: Richtlijnen voor preventie en behandeling van parastomale hernia,
www.europanherniasociety.eu



Oorzaken/risicofactoren

Aanleg
stoma

Obesitas/
slappe
buikwand

Leeftijd
>70 jaar

Vrouwelijk
geslacht

Gewichts
toename

Verhoog-
de druk/
belasting

Klachten

- ▶ Zwelling
- ▶ Drukkend, vol gevoel
- ▶ Groter en/of lager stoma > lekkage
- ▶ Inklemming
- ▶ Onregelmatige/explosieve productie
- ▶ Schaamte/verminderd zelfbeeld
- ▶ Kledingproblemen
- ▶ Verzorgingsproblemen door zwelling/druk

Behandeling

Gezamenlijke besluitvorming:

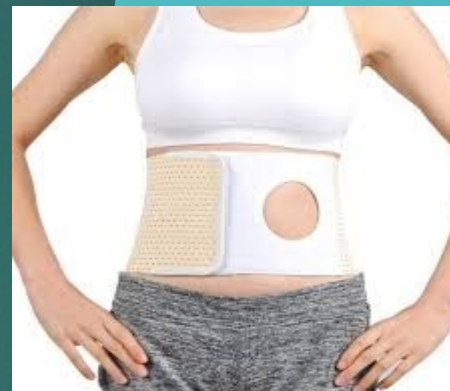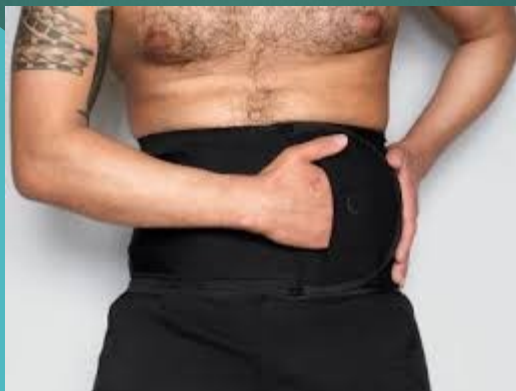- Diagnostiek
- Operatie en risico's
- Verergering voorkomen
- Steunbandage
- Adviezen buikspieren/beweging
- Kwaliteit van leven
- Leefstijl adviezen



Preventie

- ▶ Voorlichting pre- en postoperatief
- ▶ Core versterkende oefeningen
- ▶ Adviezen bij hoesten/niezen
- ▶ Sterke gewichtstoename voorkomen
- ▶ Licht steunend ondergoed
- ▶ Steunband bij zwaar werk/sporten

Steunbandage



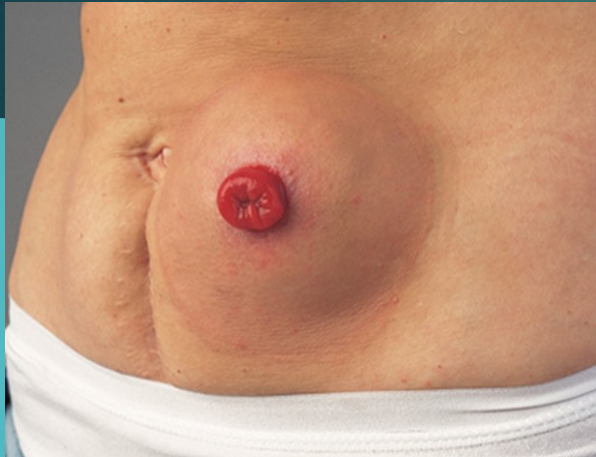
Wie schrijft het voor?
Wie meet het aan?
Open of dichte band?

Mogelijke problemen onder de loep



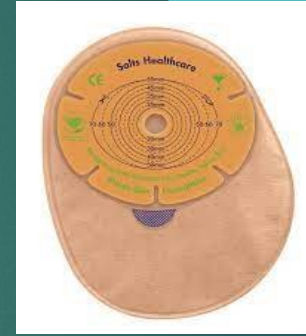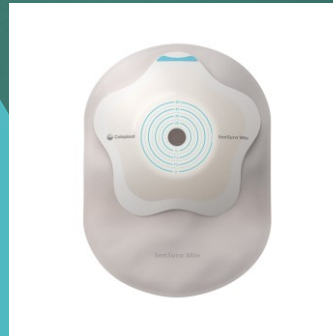
Bron: [CC BY-SA](#)

Zwelling rondom stoma

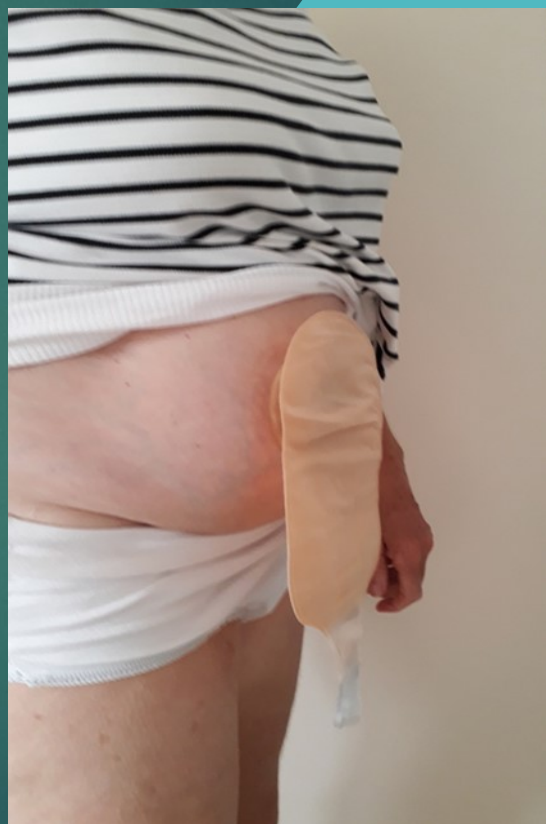

Bron: Dansac

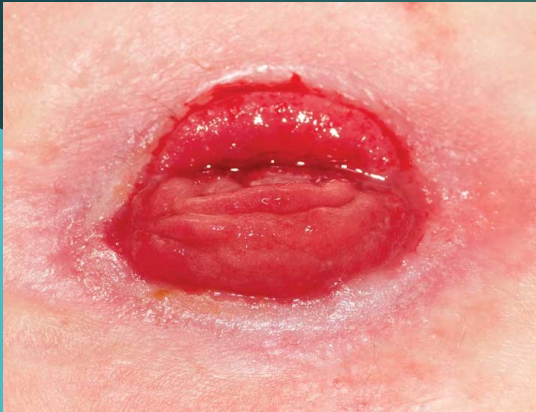- Loslaten huidplaat door bolling
- Oplossingen?



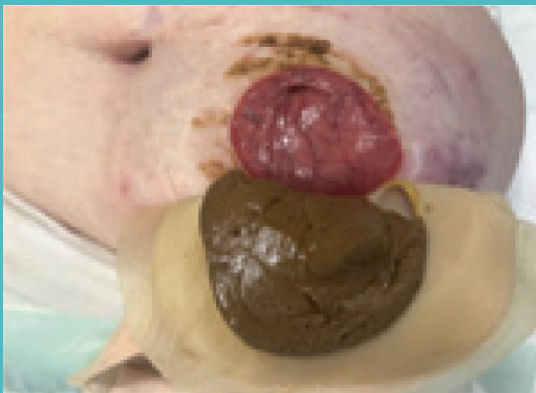Kledingproblematiek



Oppervlakkig stoma



- Stoma vlakker en/of groter
 - Lekkage? Oplossingen?
 - Convex, ja of nee? Risico's?
 - Welke convex?



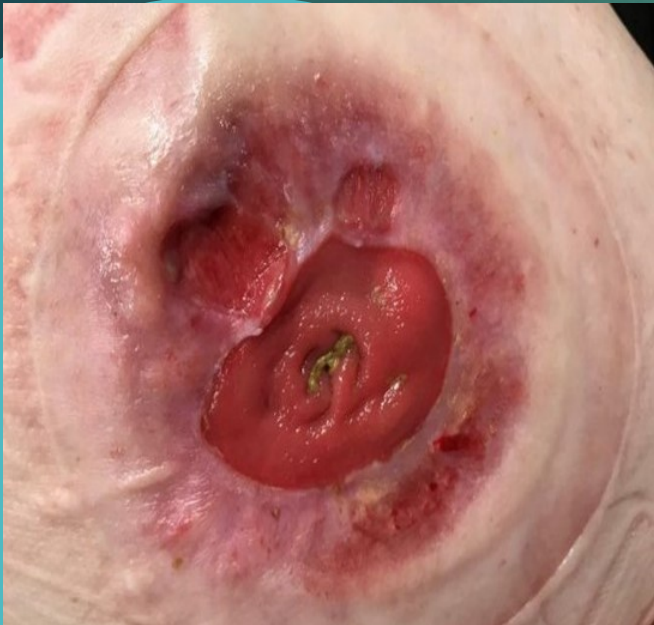Explosieve ontlasting:

- symptomen
- behandeling

Inklemming:

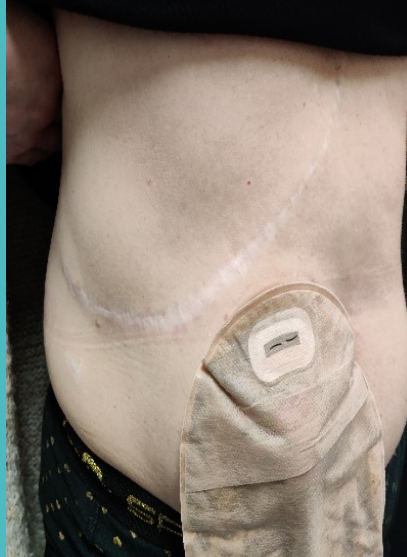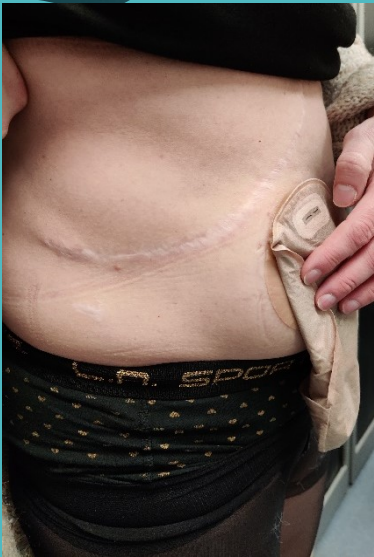- symptomen
- behandeling
- voorlichting

Drukplekken/ulcera



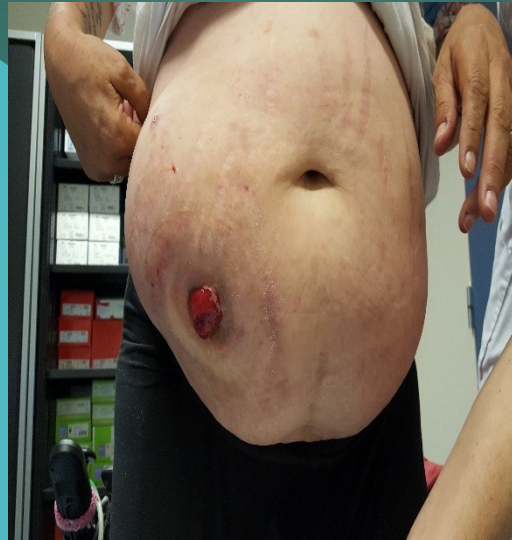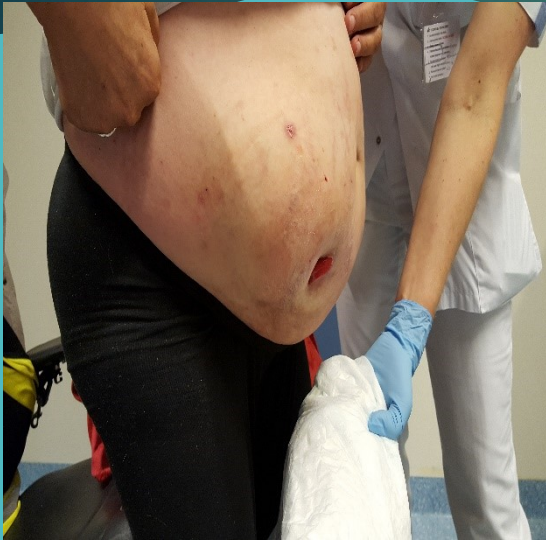- Behandeling?
 - Tetracycline zalf, doel?
- Vermijden drukverhoging, is dat realistisch? Alternatieven?

Casuïstiek



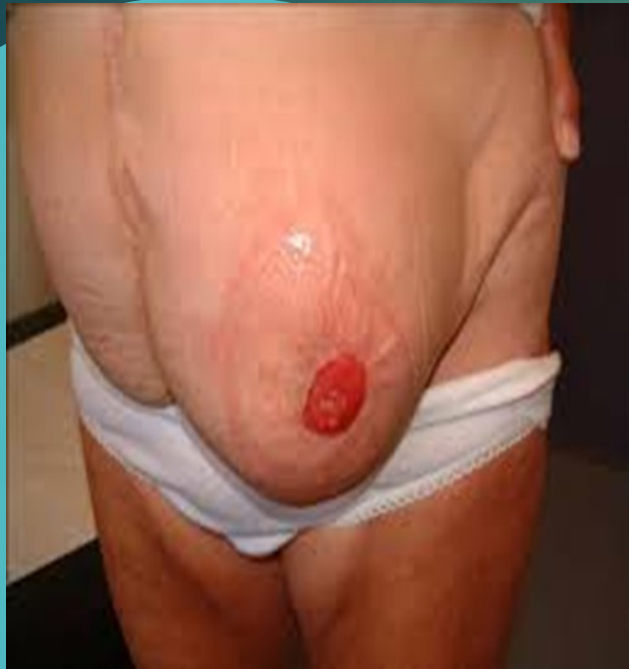Vrouw 47 jaar.
VG: Subtotale
colectomie en
levertransplantatie
Breuk?
Wat te doen?

Casuïstiek



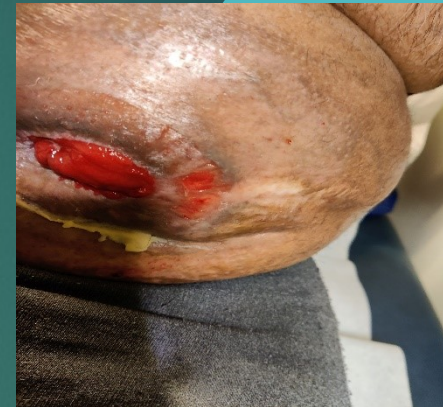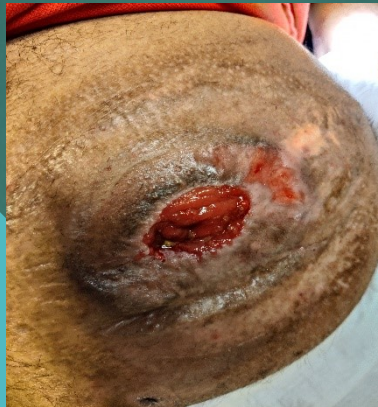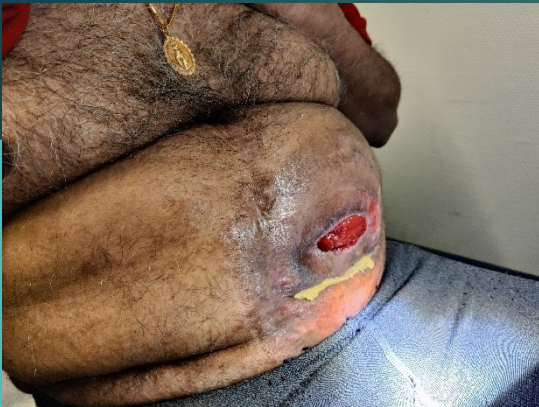Vrouw 65 jaar
VG:'19 aanleg
urostoma na
cystectomie
i.v.m. MS
Problemen?
Behandeling?

Casuïstiek



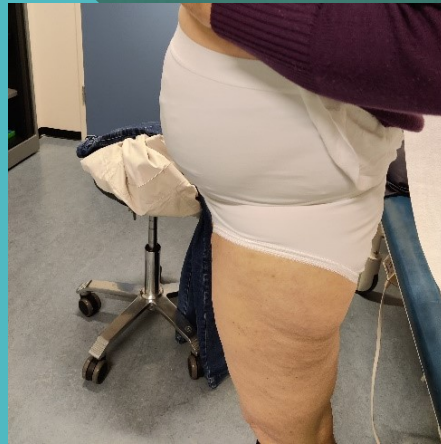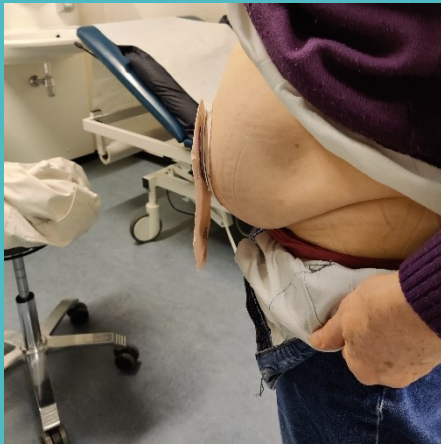Vrouw 72 jaar
VG:'18 aanleg
eindstandig
colostoma bij APR
i.v.m.
rectumcarcinoom
Problemen?
Behandeling?

Casuïstiek



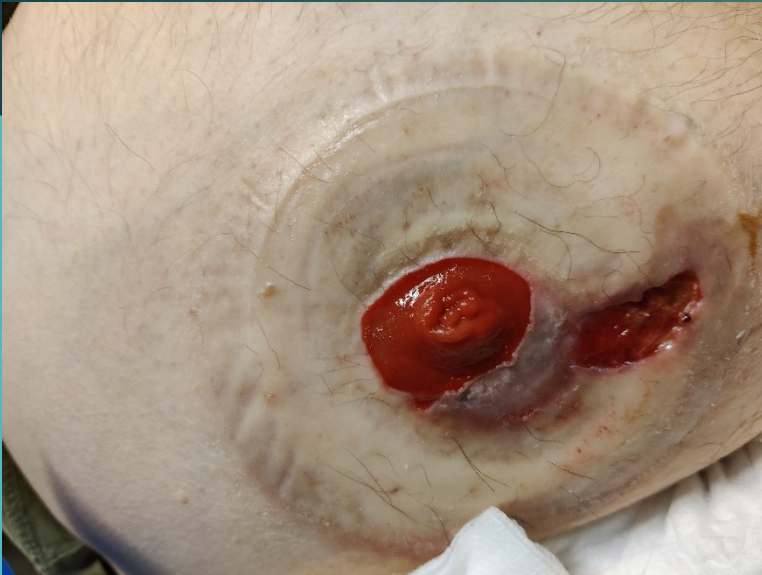Man van 54 jaar
VG: Colitis Ulcerosa waarvoor totaal exenteratie met
eindstandig ileostoma
Problemen?
Behandeling?

Casuïstiek



Vrouw 66 jaar
VG: LAR met
eindstandig
colostoma
Problemen?
Behandeling?

Casuïstiek



Man 64 jaar
Urostoma na totaal
exenteratie i.v.m.
recidief
rectumcarcinoom
Problemen?
Behandeling?

Vragen?

