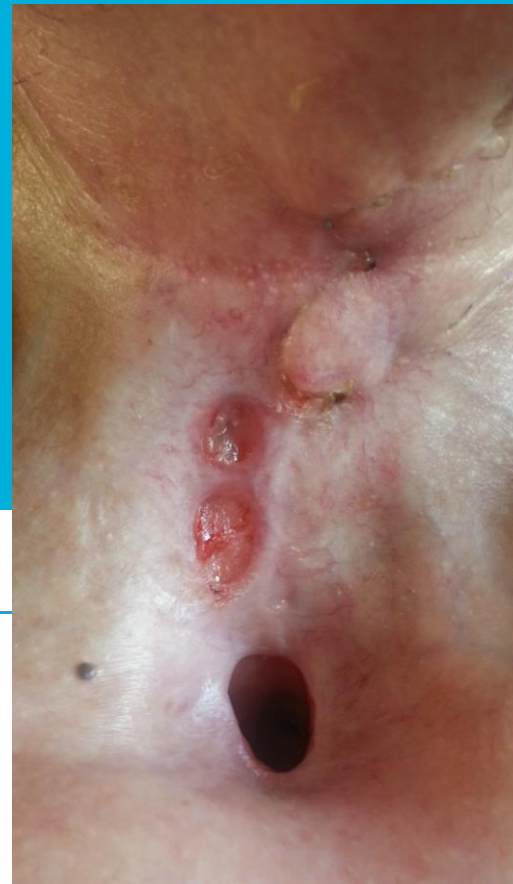

Onomwonden over wonden

Wondproblematiek na een totale larynx extirpatie

Jasmijn Herruer
KNO-arts / hoofd- halschirurg



Disclosure belangen spreker

(potentiële) belangenverstremgeling	Geen
Voor bijeenkomst mogelijk relevante relaties met bedrijven	Geen
<ul style="list-style-type: none">• Sponsoring of onderzoeksgeld• Honorarium of andere (financiële) vergoeding• Aandeelhouder• Andere relatie, namelijk ...	<ul style="list-style-type: none">• NVT• NVT• NVT• NVT

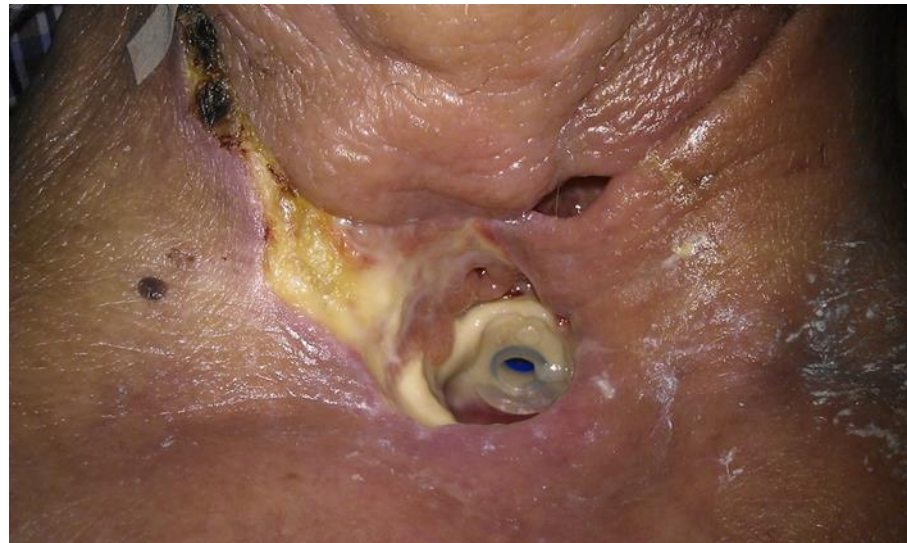
Een totale larynxextirpatie (TLE)



Casus

- 68 jarige man
- Recidief keelkanker (hypopharynxcarcinoom)
 - 2011 T4N0M0, waarvoor chemoradiatie
- Totale laryngopharyngectomie
- Enkele weken na OK: heropname in verband met speekselklierfistels

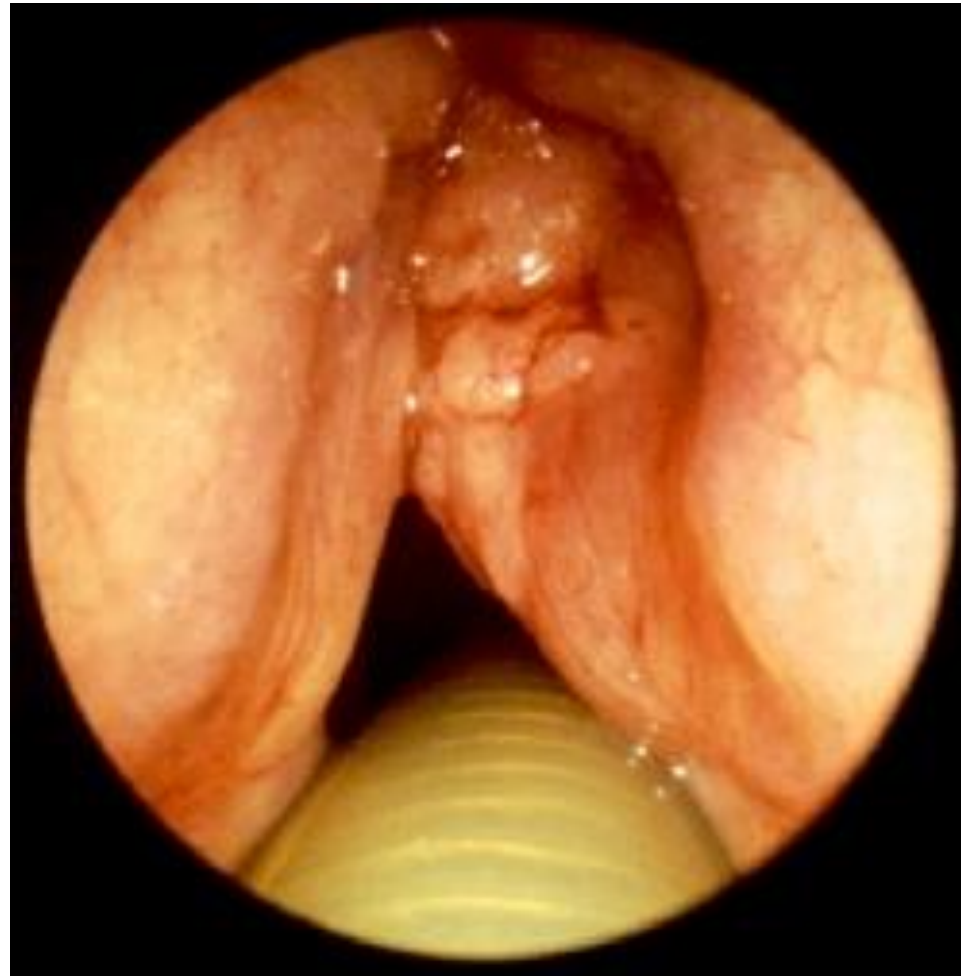
Wat nu?



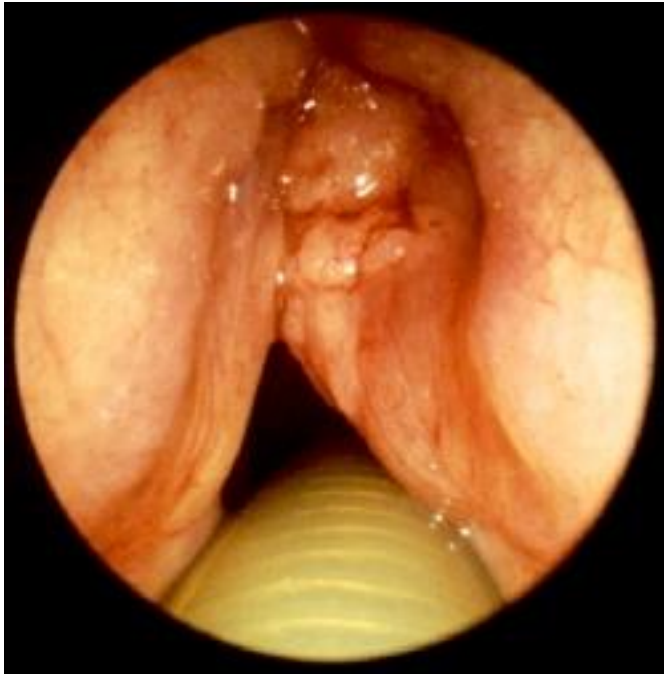
Waarom een Totale Larynx Extirpatie (TLE)

- Recidief dan wel groot primair larynxcarcinoom
- Functionele reden
 - Slikken
 - Praten
 - Ademen

Larynxcarcinoom

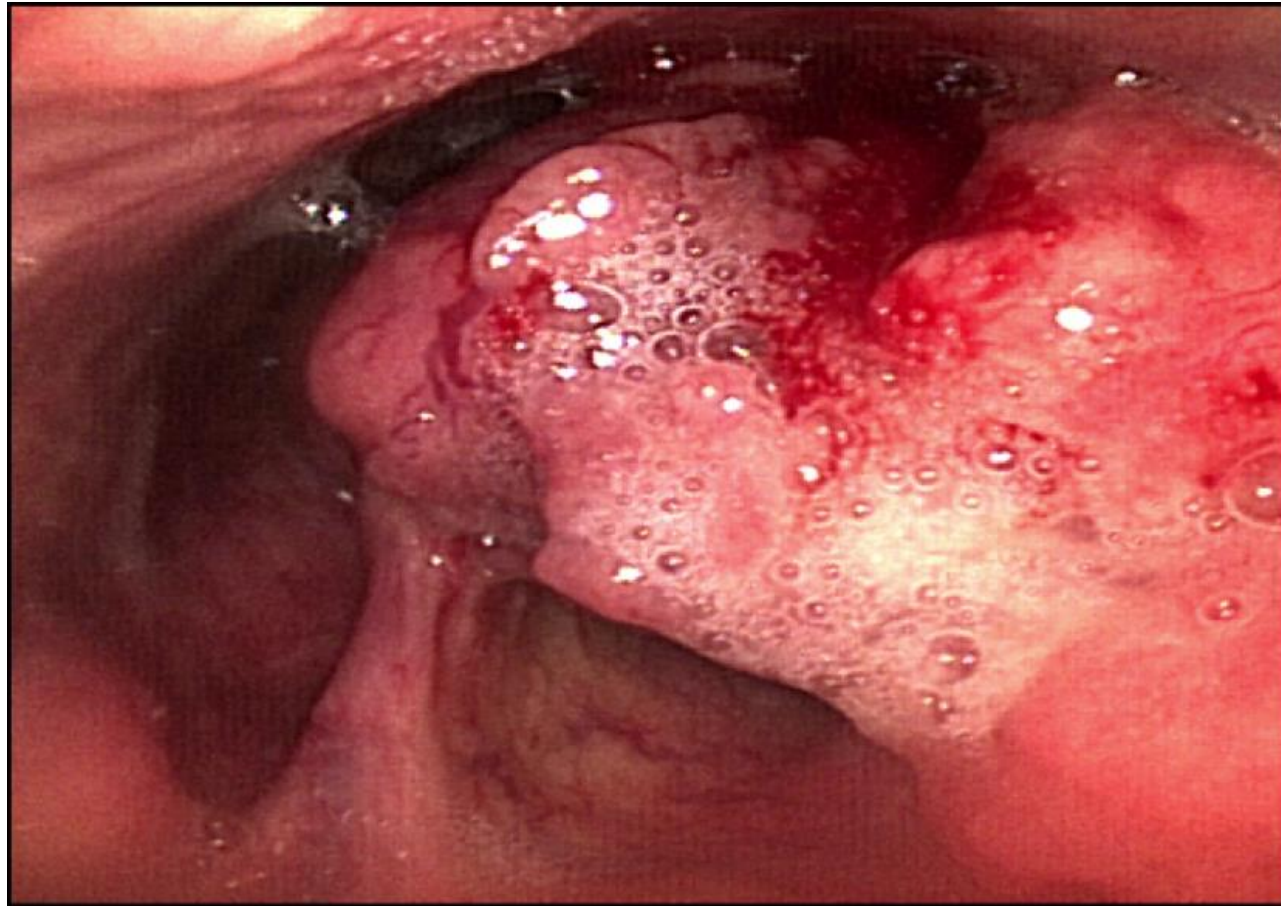


Larynxcarcinoom

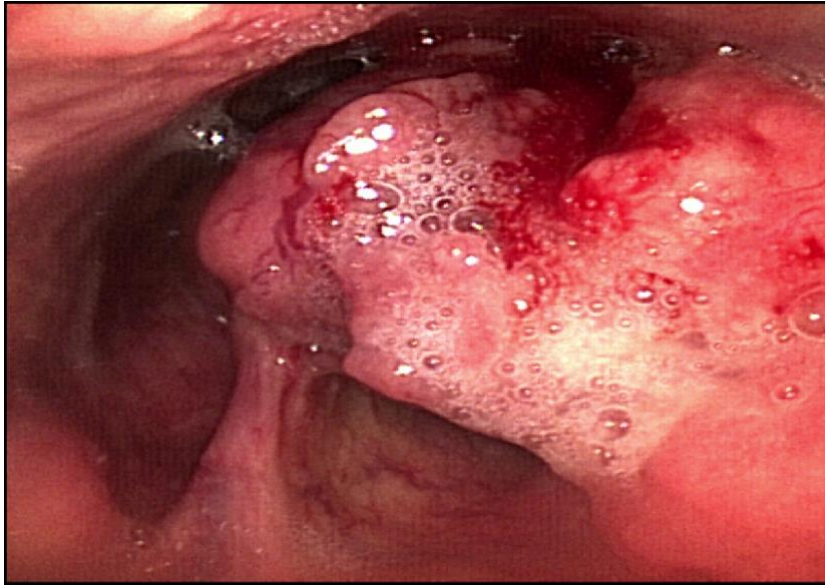


- Laserresectie
- Radiotherapie

Te groot of recidief

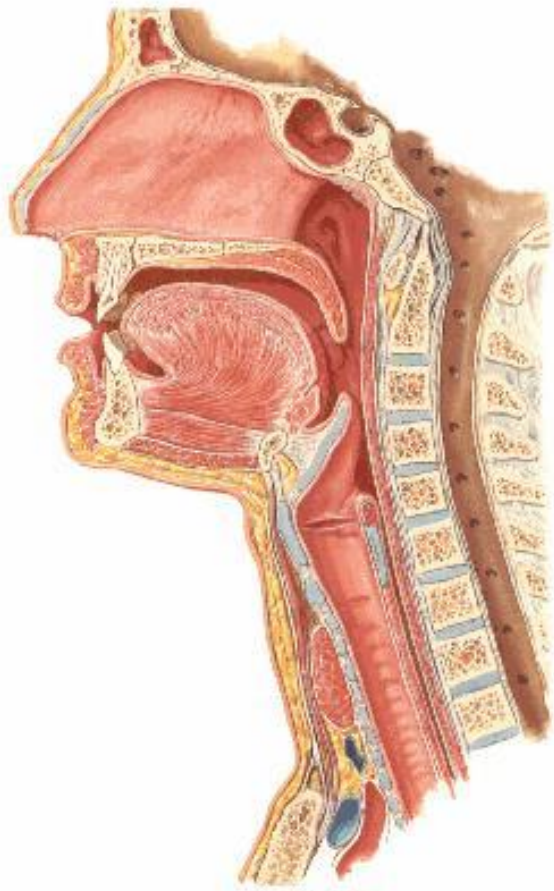


Te groot of recidief



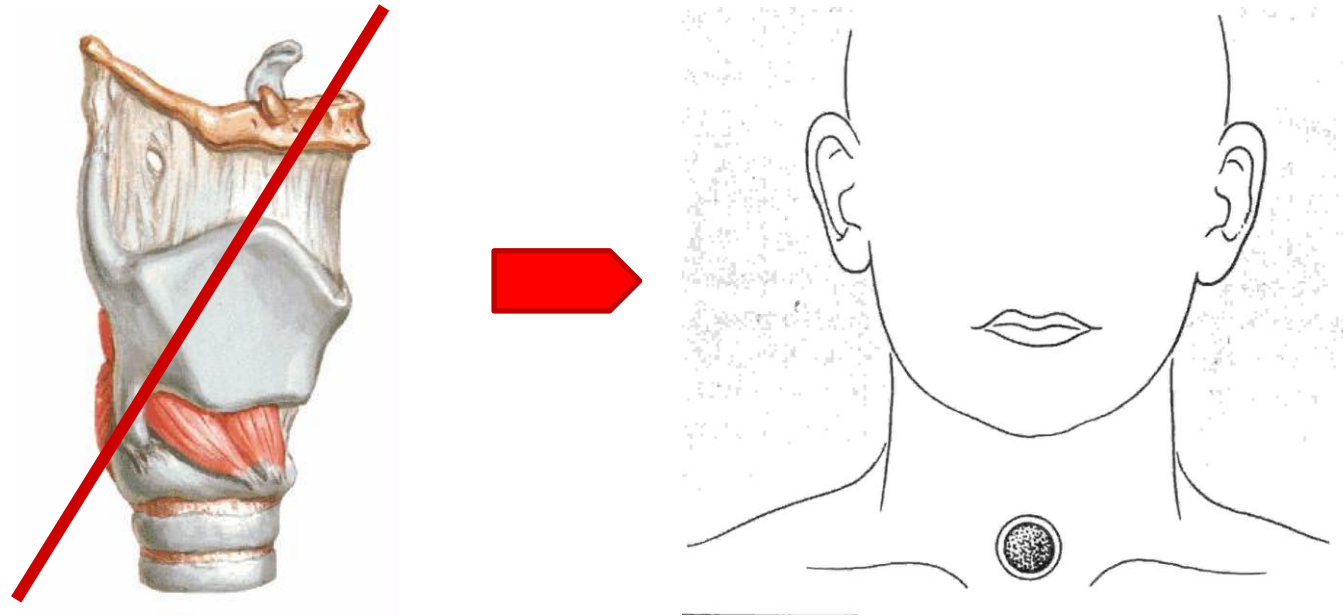
- Chemoradiotherapie
- Totale larynxextirpatie

Normale anatomie

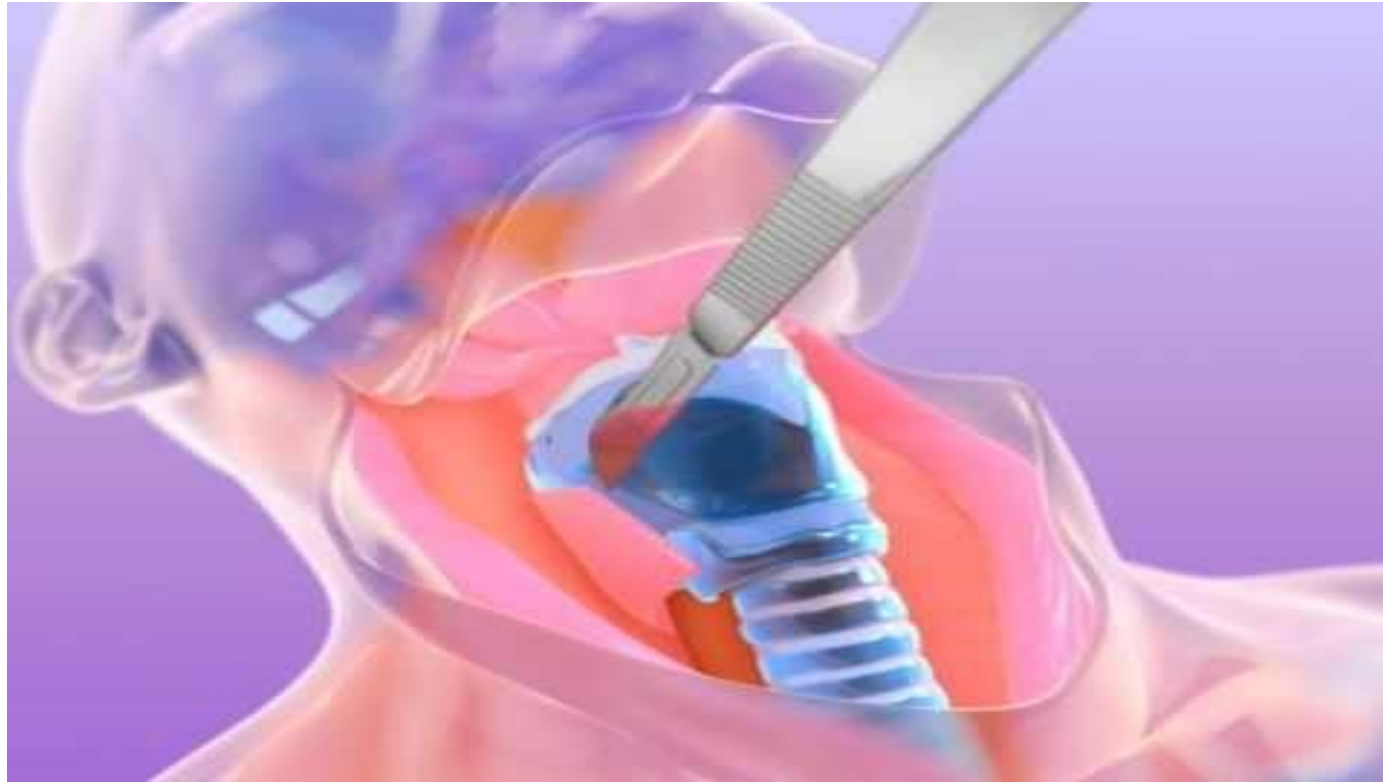

Totale larynx extirpatie

- Verwijdering van het strottenhoofd

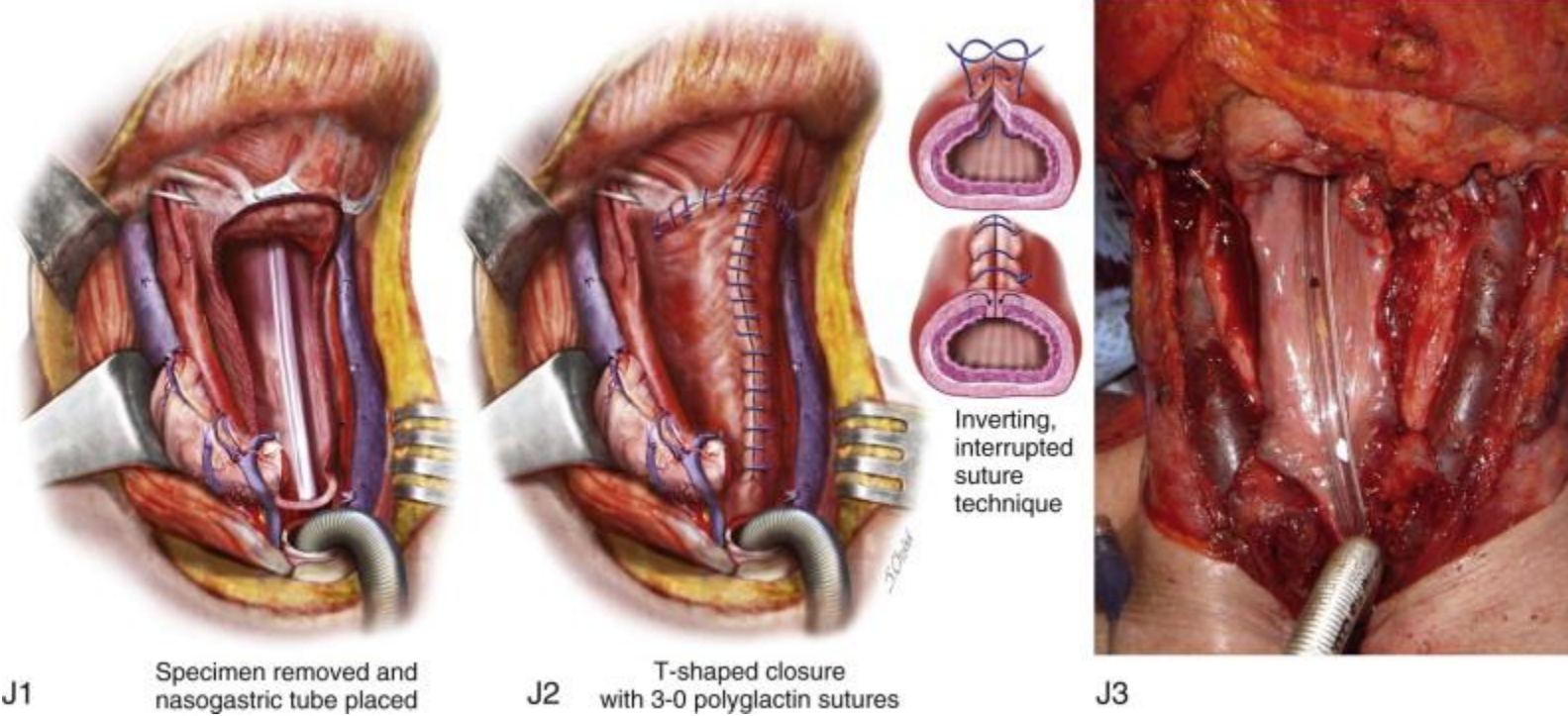


Wat is een totale larynx extirpatie?

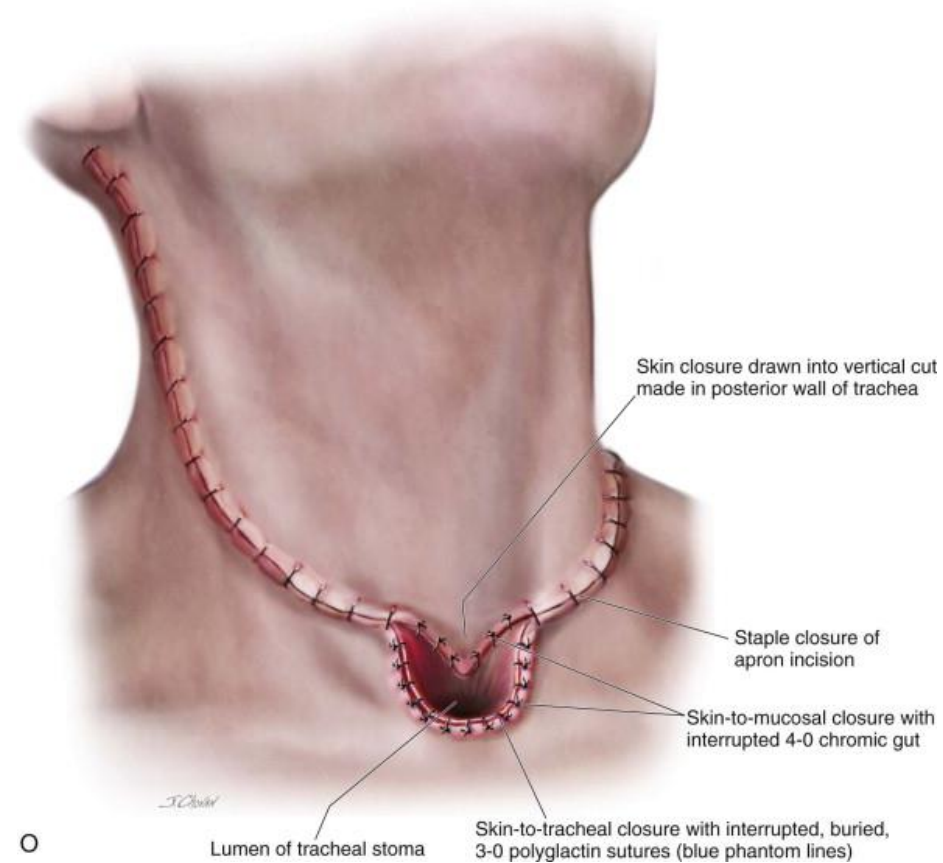


Wat houdt een totale larynx extirpatie in?

Wat is een totale larynx extirpatie?

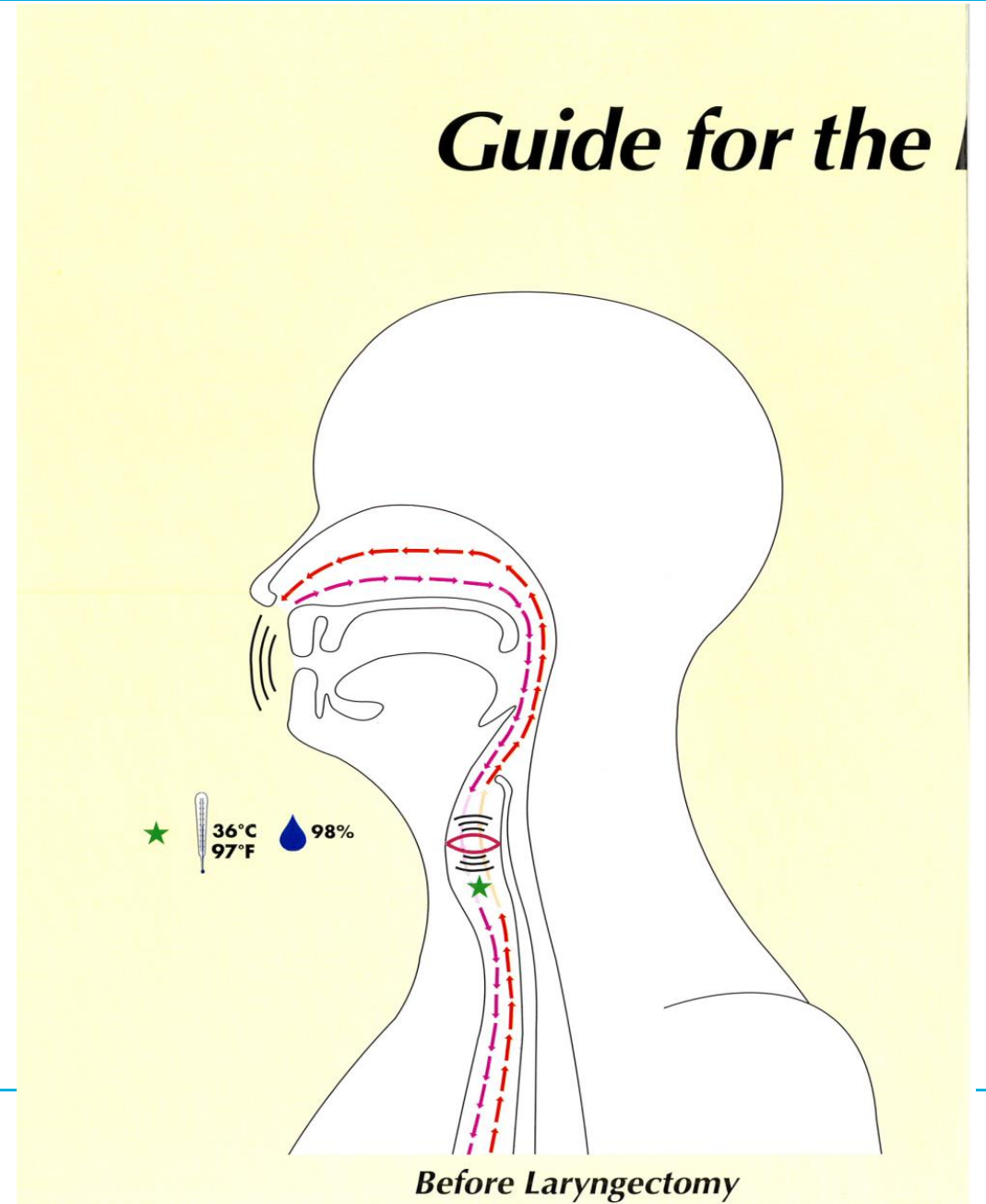


Wat is een totale larynx extirpatie?



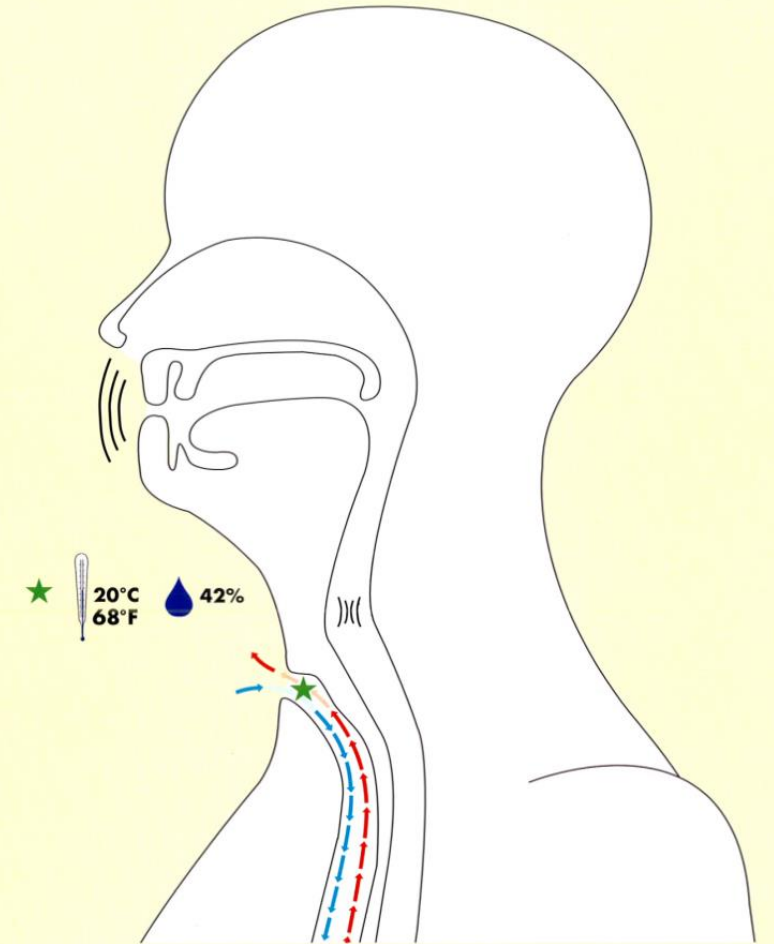
Functie veranderingen

- De normale situatie



Functie veranderingen

- Na een Totale Larynx Extirpatie



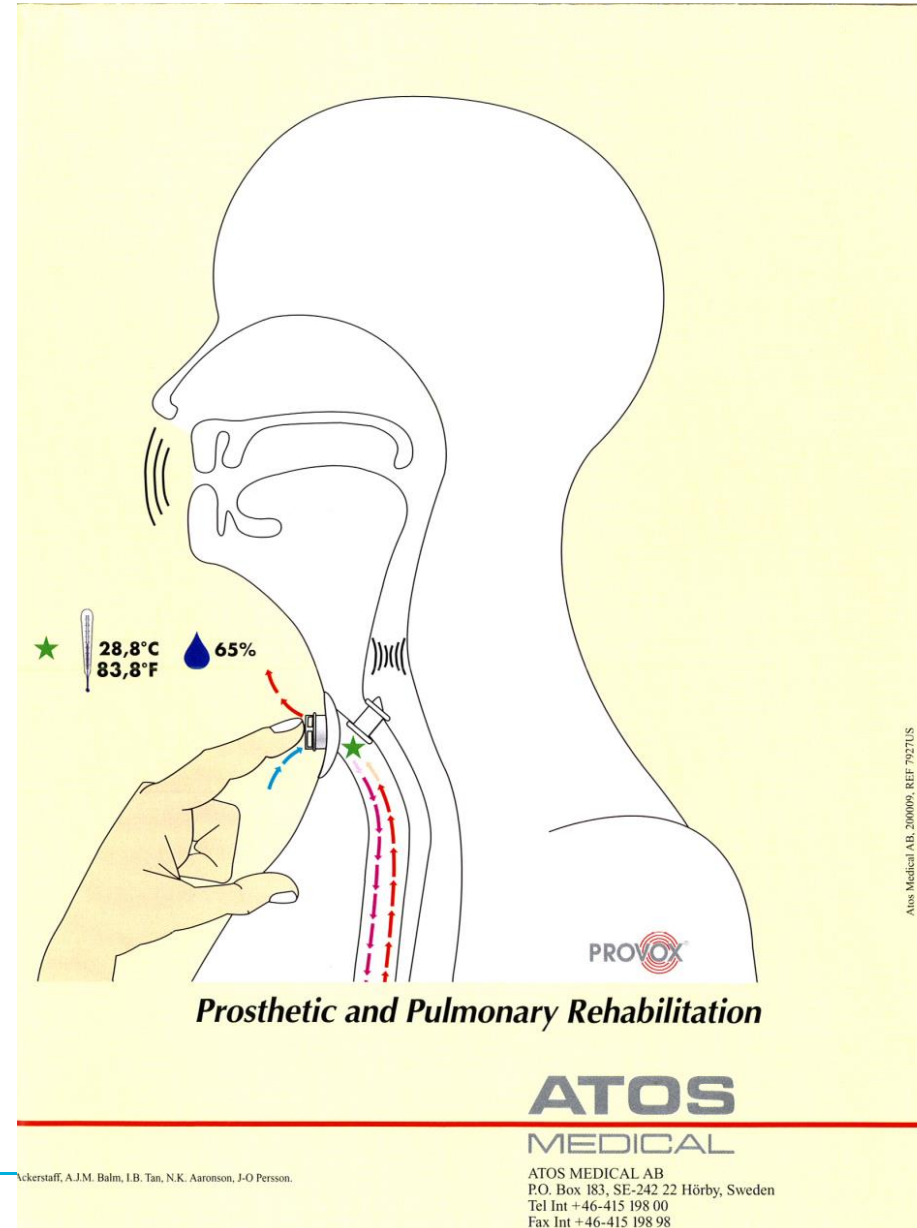
Esophageal Speech

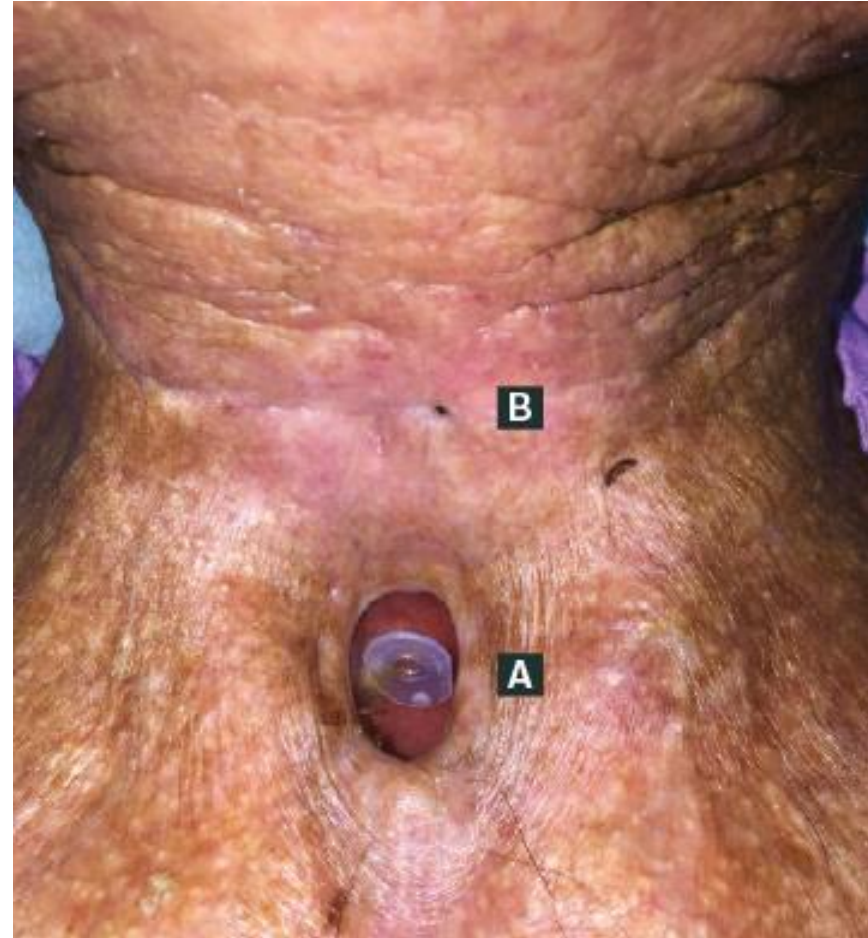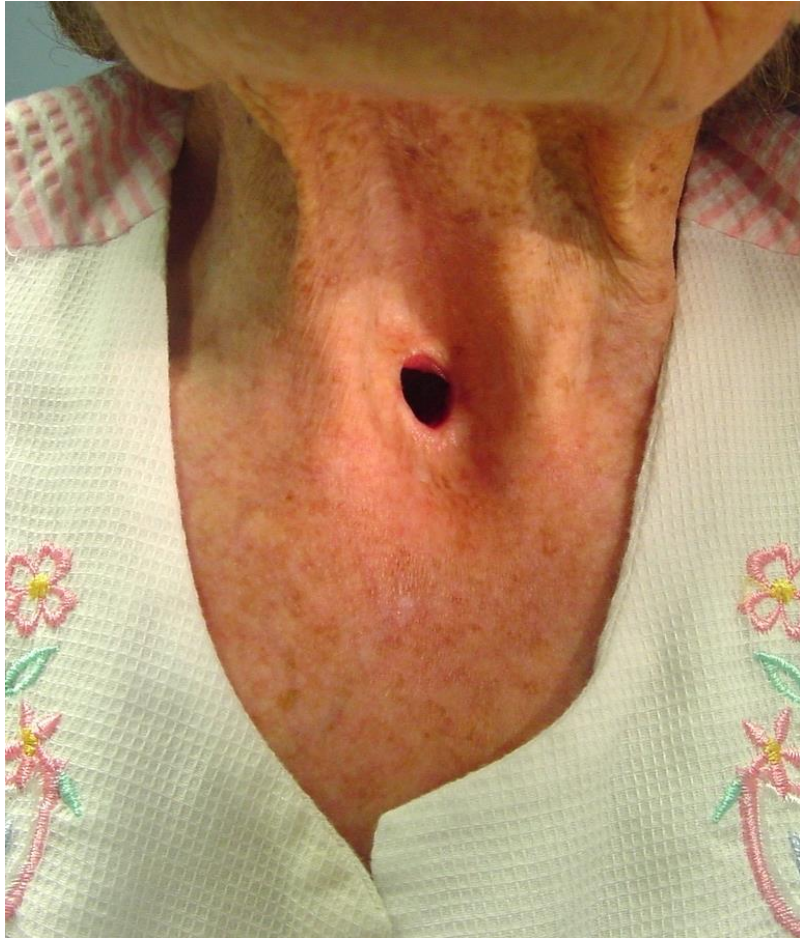
- A new heat and moisture exchanger with speech valve (Provox®Stomafilter). Clin Otolaryngol 1996;21:414-8. Hilgers FJM, Ackerstaff AH, Balm AJM, Gregor RT.
- Resistance, humidity, and temperature of the tracheal airway. Clin Otolaryngol 1995; 20:355-6. Rae D, Jones A, Young P, Hamilton J.
- Development and clinical evaluation of a second generation voice prosthesis (Provox® 2), designed for antegrade and retrograde insertion. Acta Oto-Laryngologica (in press). FJM. Hilgers, A.H.

Provox, Provox2 och Provox HME are protected by US patents (5.314.470, 5.976.151, 5.738.095) and other patents and patents pending. Provox is a registered trademark owned by Atos Medical AB, Sweden.

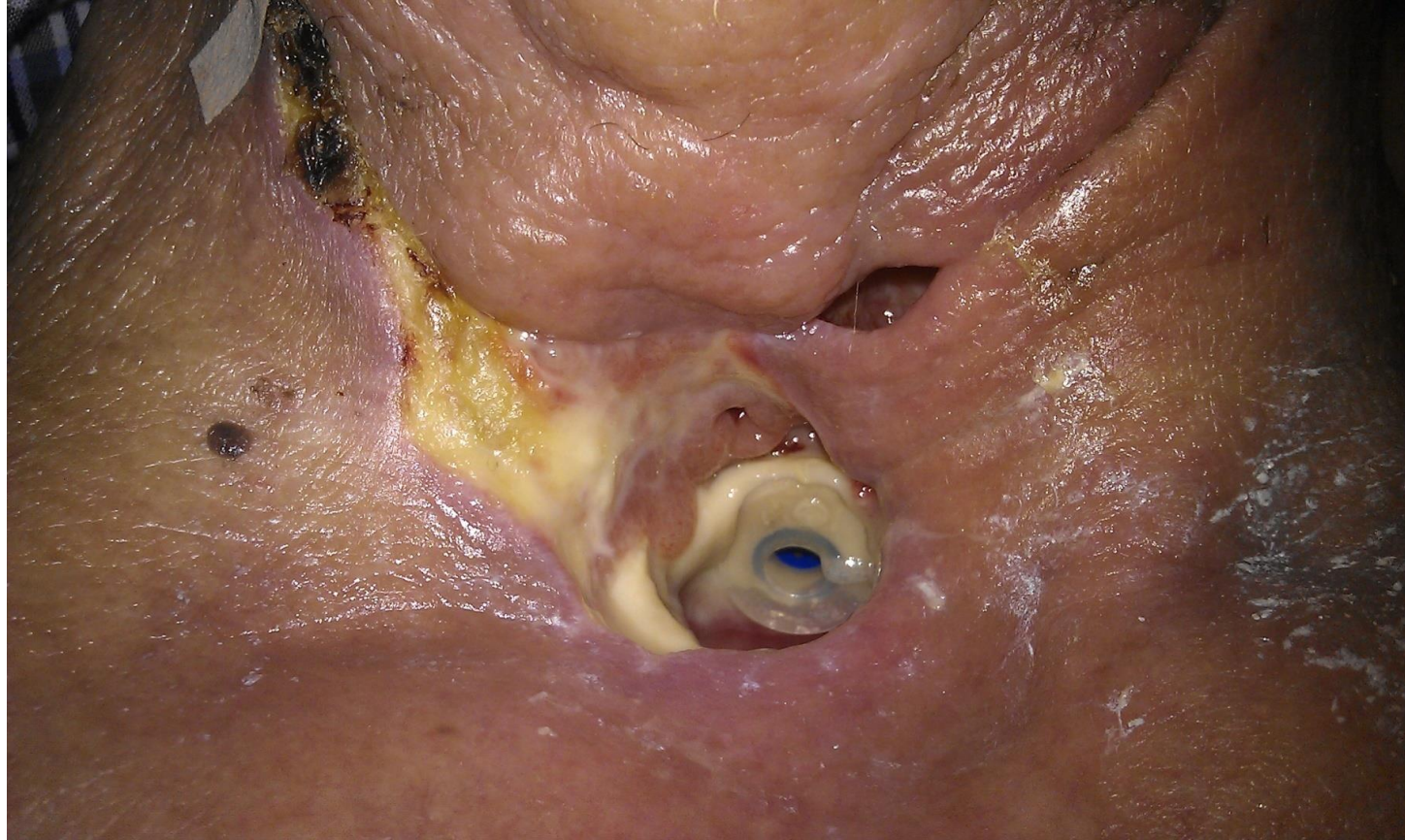
Spreeken

- Na een laryngectomie.
- Spreekventiel geplaatst
- Beschermfilter aangebracht





Fistel

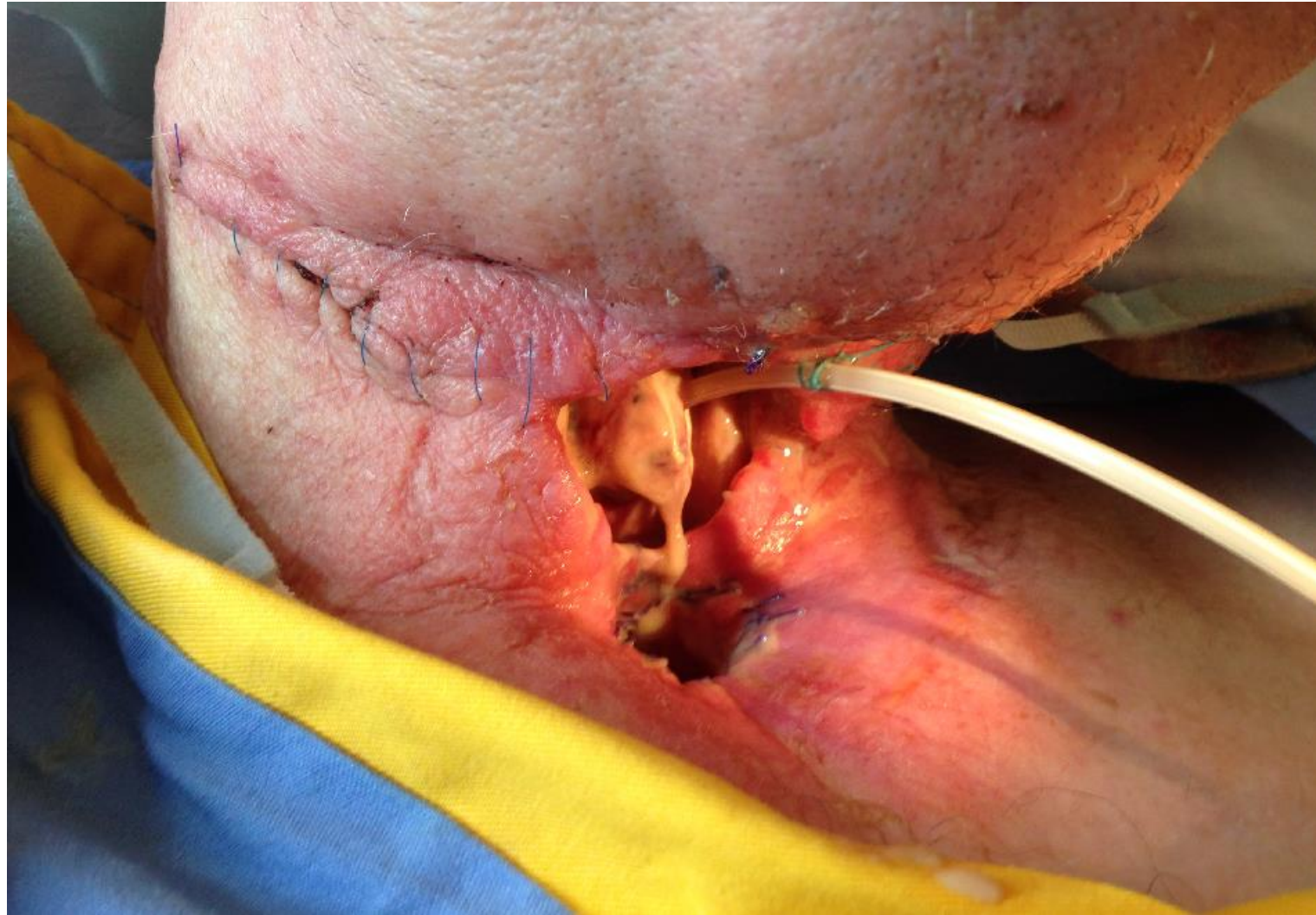

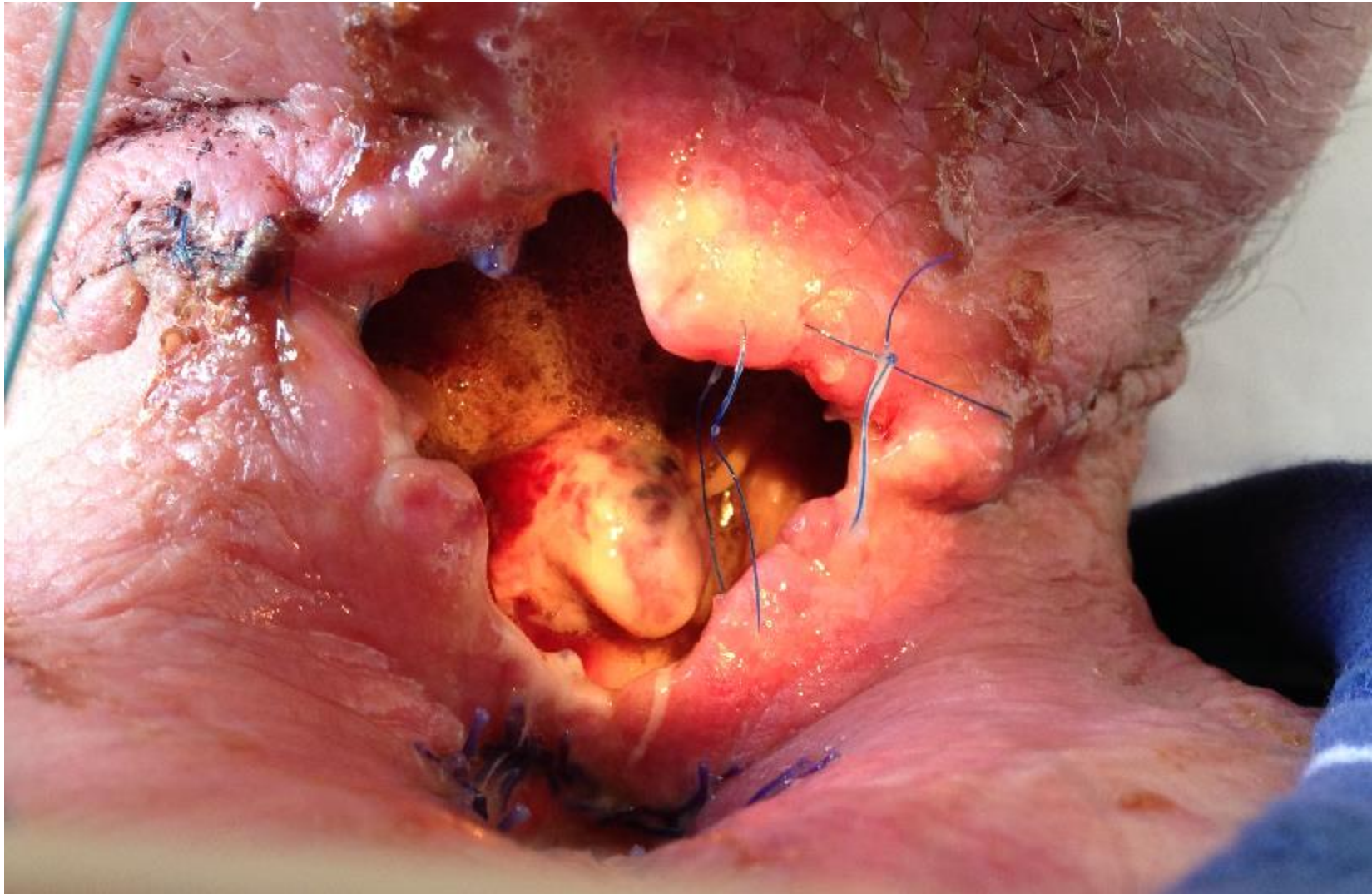
Incidentie fistels na TL(P)E

- Ontstaan: binnen 15 dagen na OK
- Incidentie fistel na TL(P)E varieert tussen 14% en ~29%.
 - Hypo-albuminaemie (BMI <18)
 - Eerdere behandeling met chemotherapie en radiotherapie
 - Uitgebreidheid Chirurgie (reconstructie)
 - Halsklierdissectie

Gevolgen Fistel

- ↑ morbiditeit
 - Risico op blow-out a. carotis
 - Infectie/Sepsis
- ↑ ziekenhuis opname (~38 i.p.v. ~14-21 dagen)
- Uitstel postoperatieve therapie...





Beleid/beloop

- 77% van de fistels herstelt binnen 27 dagen met een conservatieve behandeling.
 - Neusmaagsonde
 - Niets per os
 - Antibiotica
 - Alginaat/Tamponeren
- Optimaliseren voedingstoestand.

Eventuele andere optie:

- Salivary bypass tube

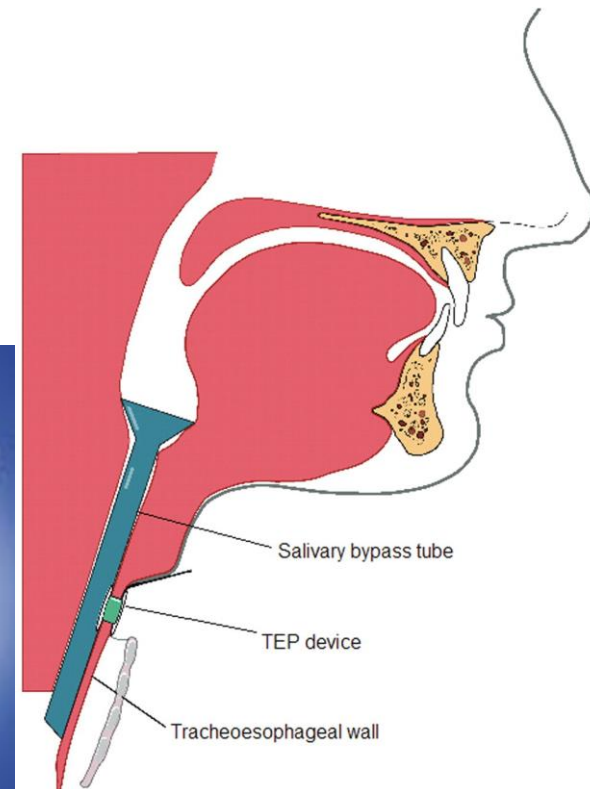
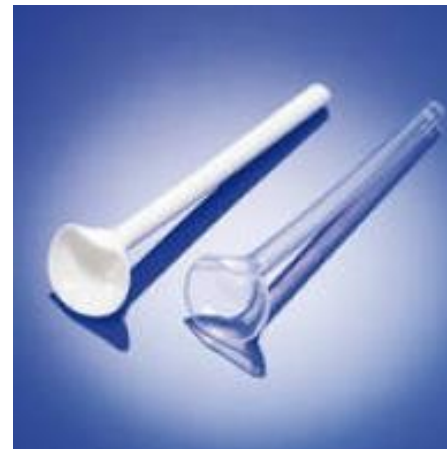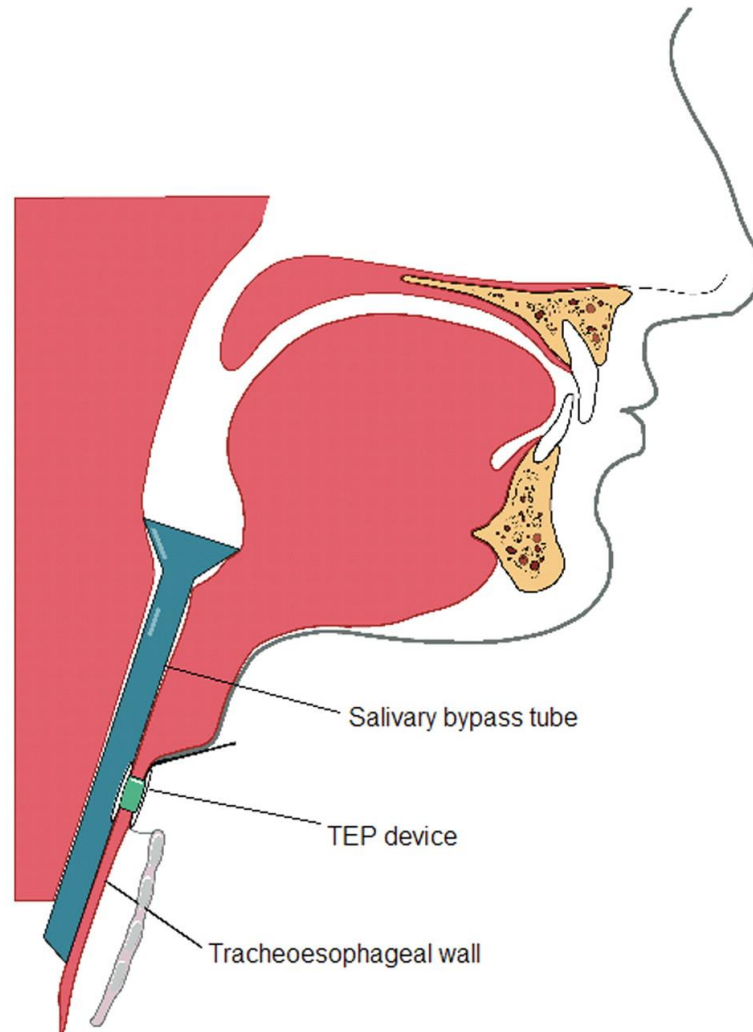
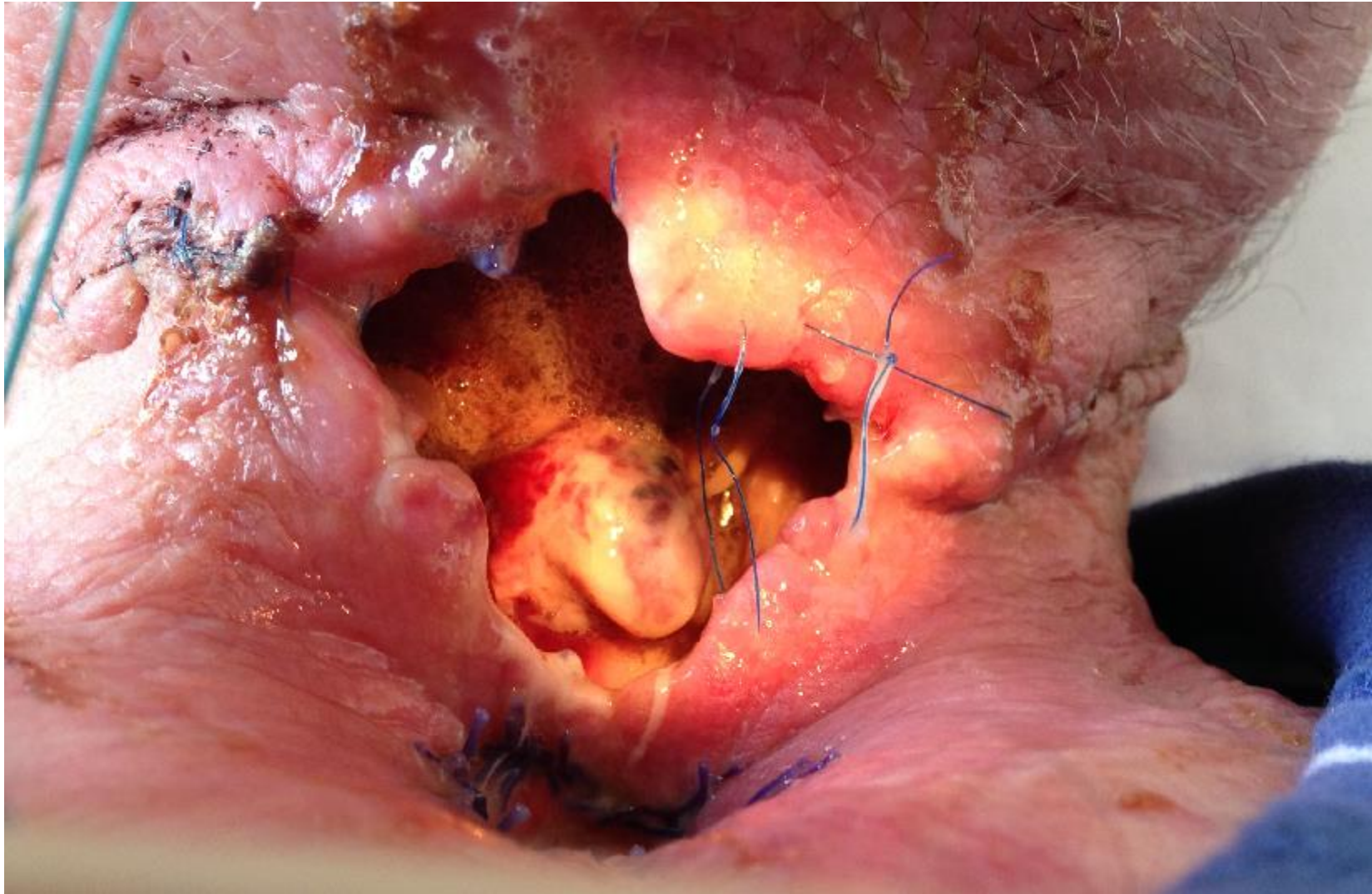

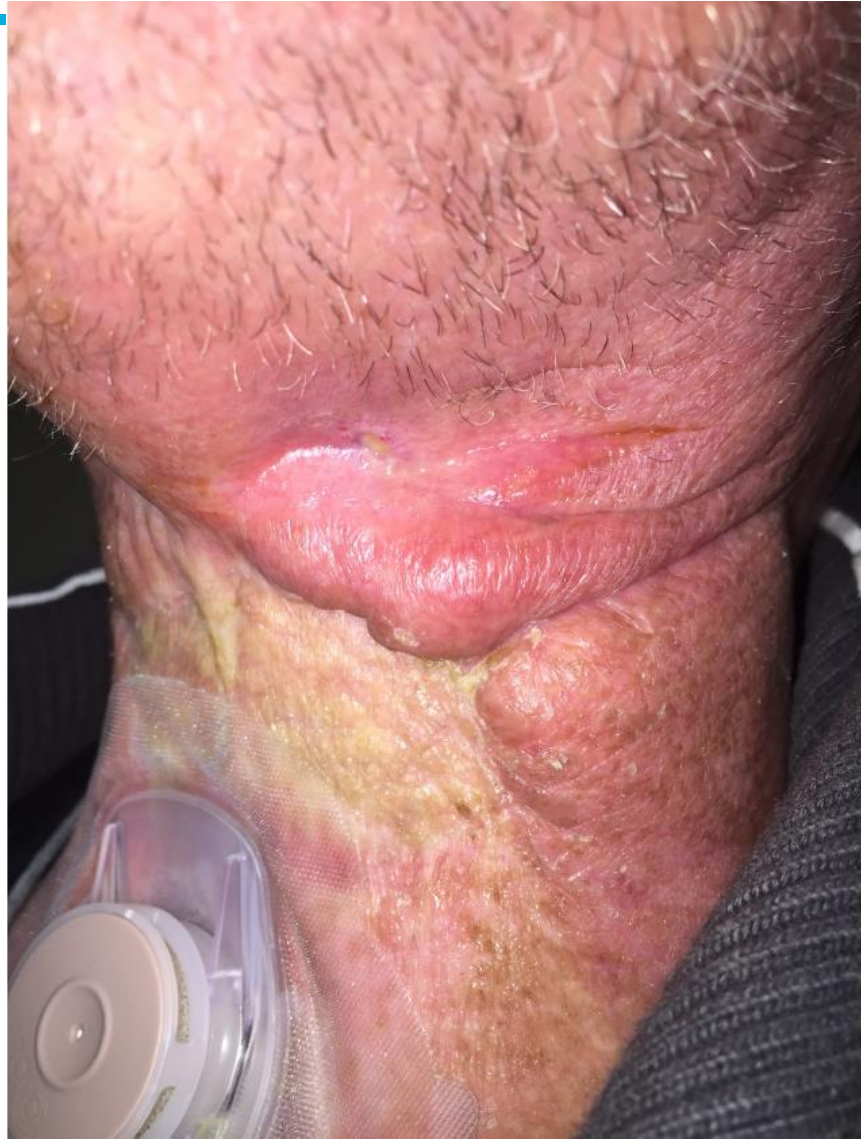
Figure 1. Tracheoesophageal (TEP) prosthesis with salivary bypass tube in position denoting a less prominent position within the esophagus.



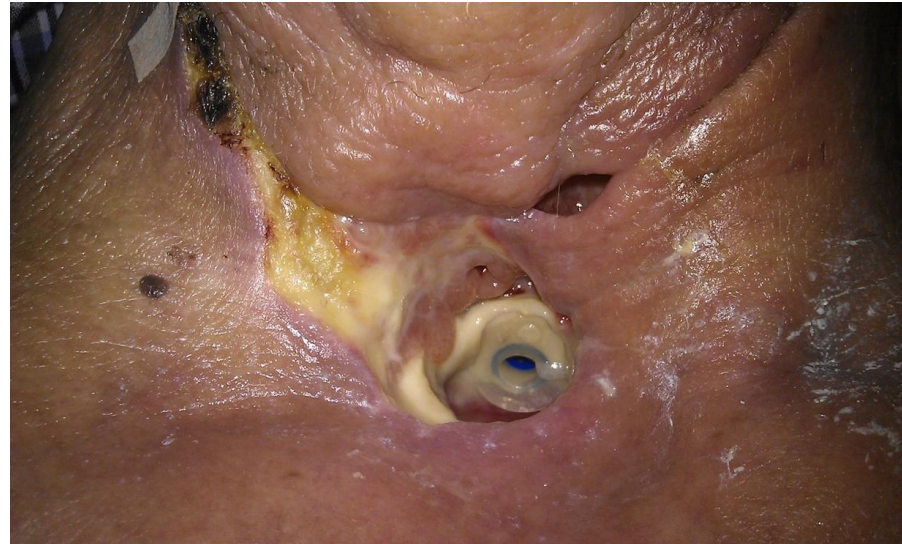
Divi V et al. Otolaryngology -- Head and Neck Surgery
2011;0194599810391960



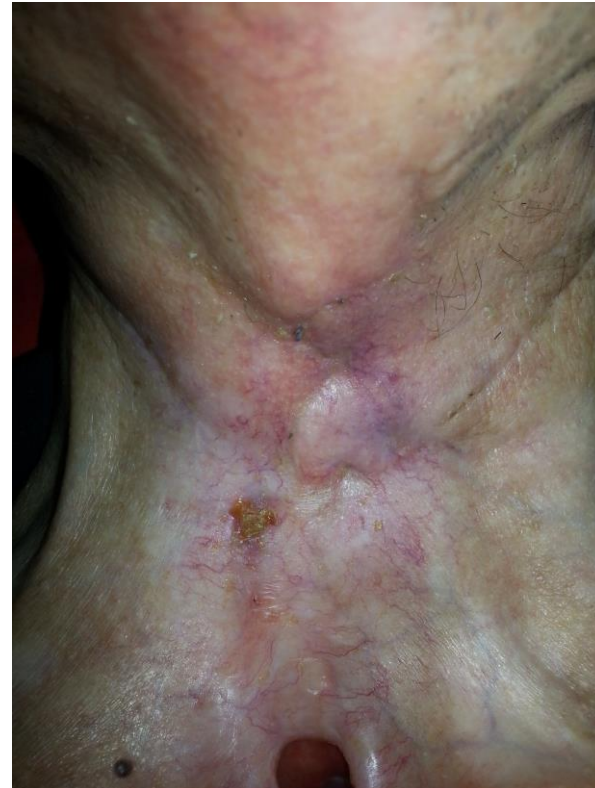
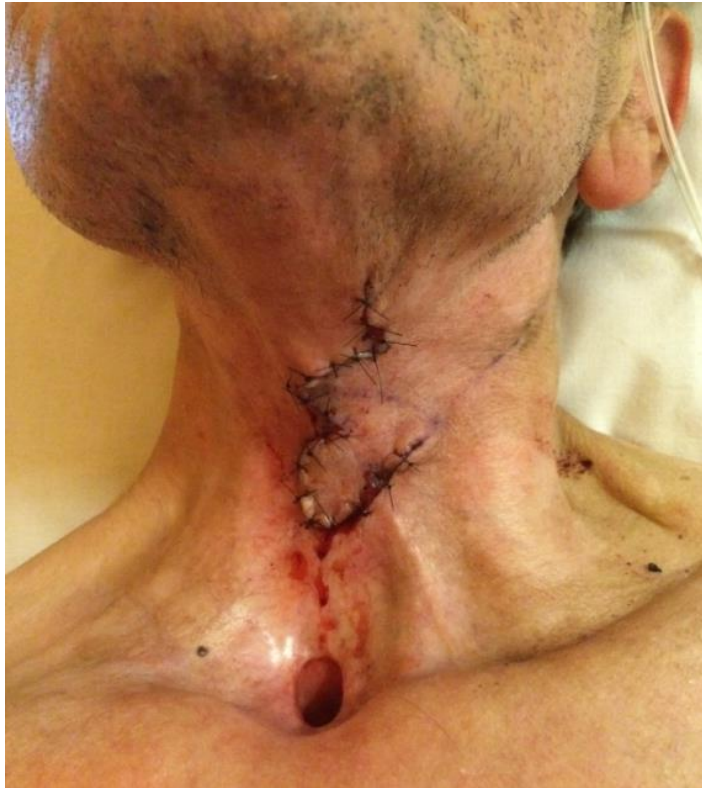
Casus 1

- Beleid
 - Niets per os
 - Uitzuigen/uitspugen speeksel
 - Alginaal
 - Jodoform lintgaas

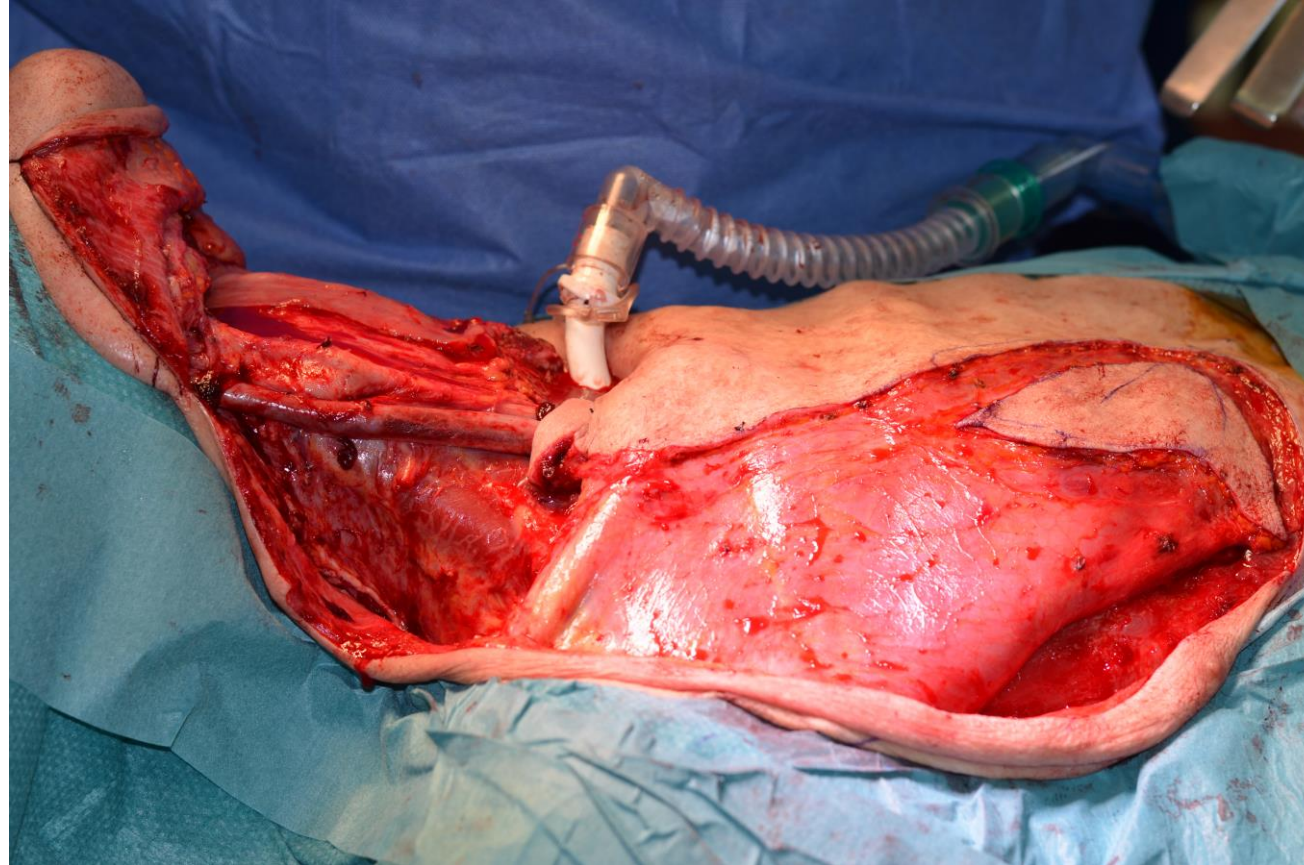


Lokale reconstructie

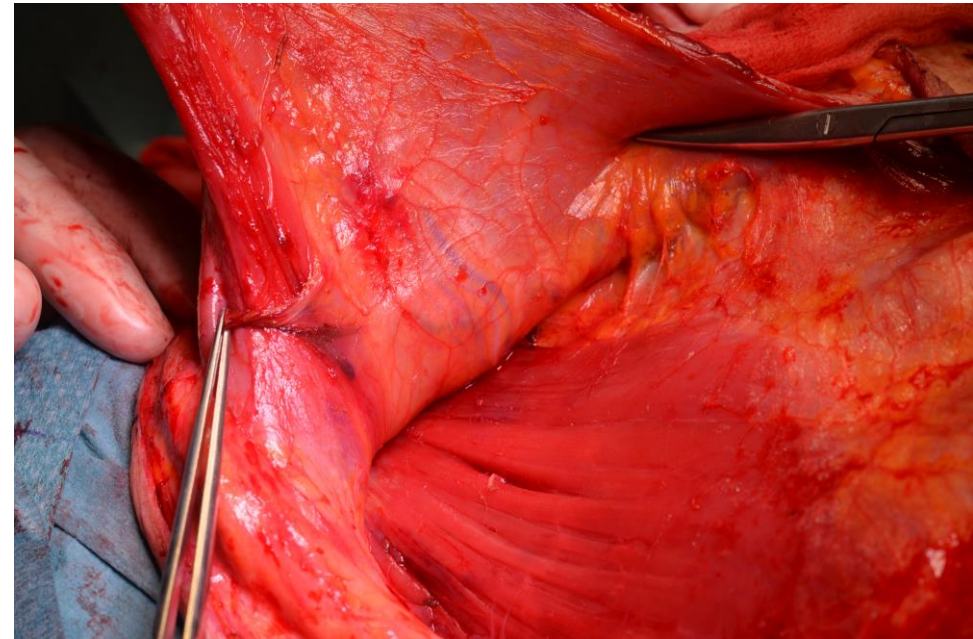
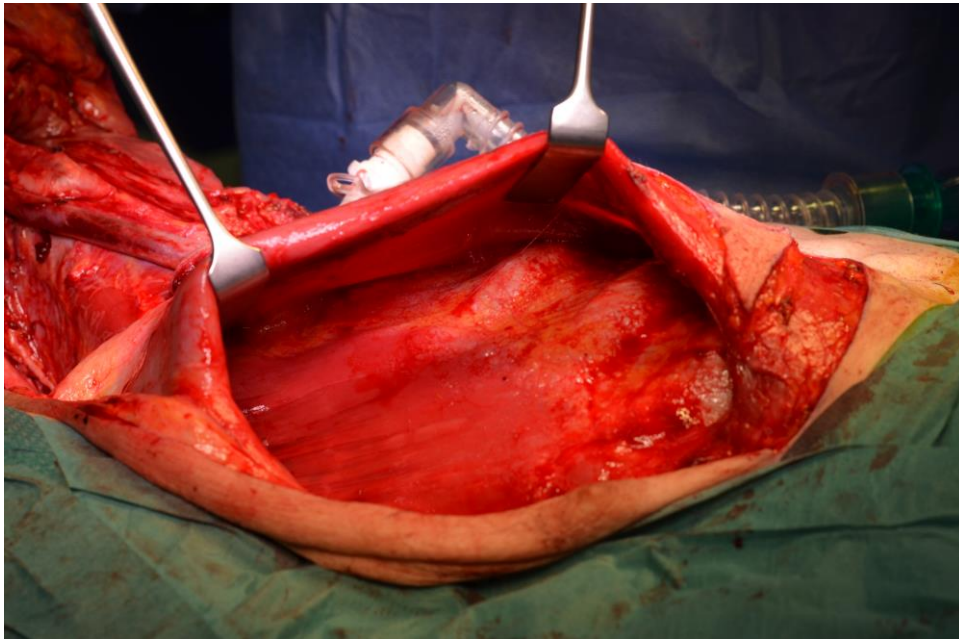


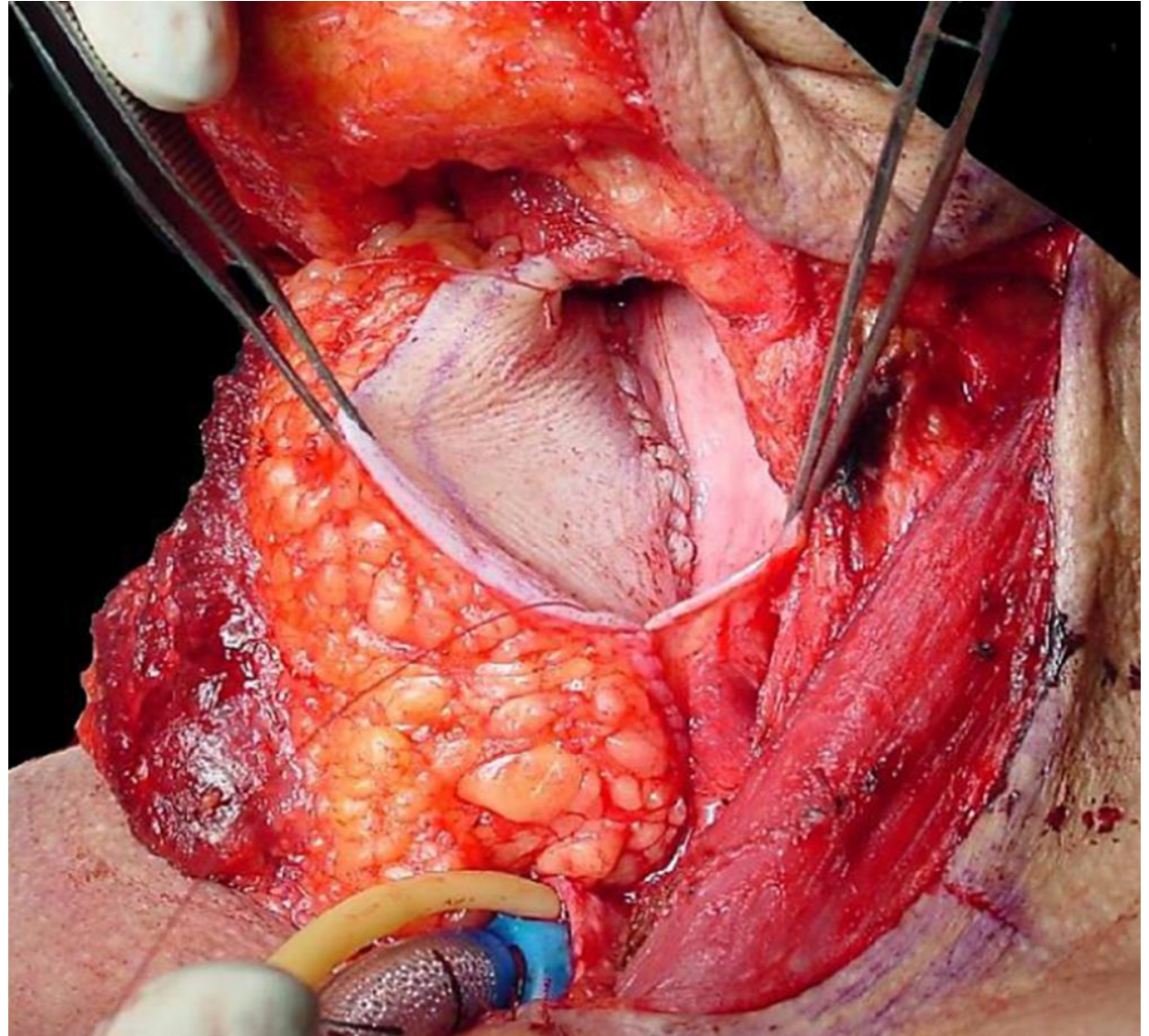
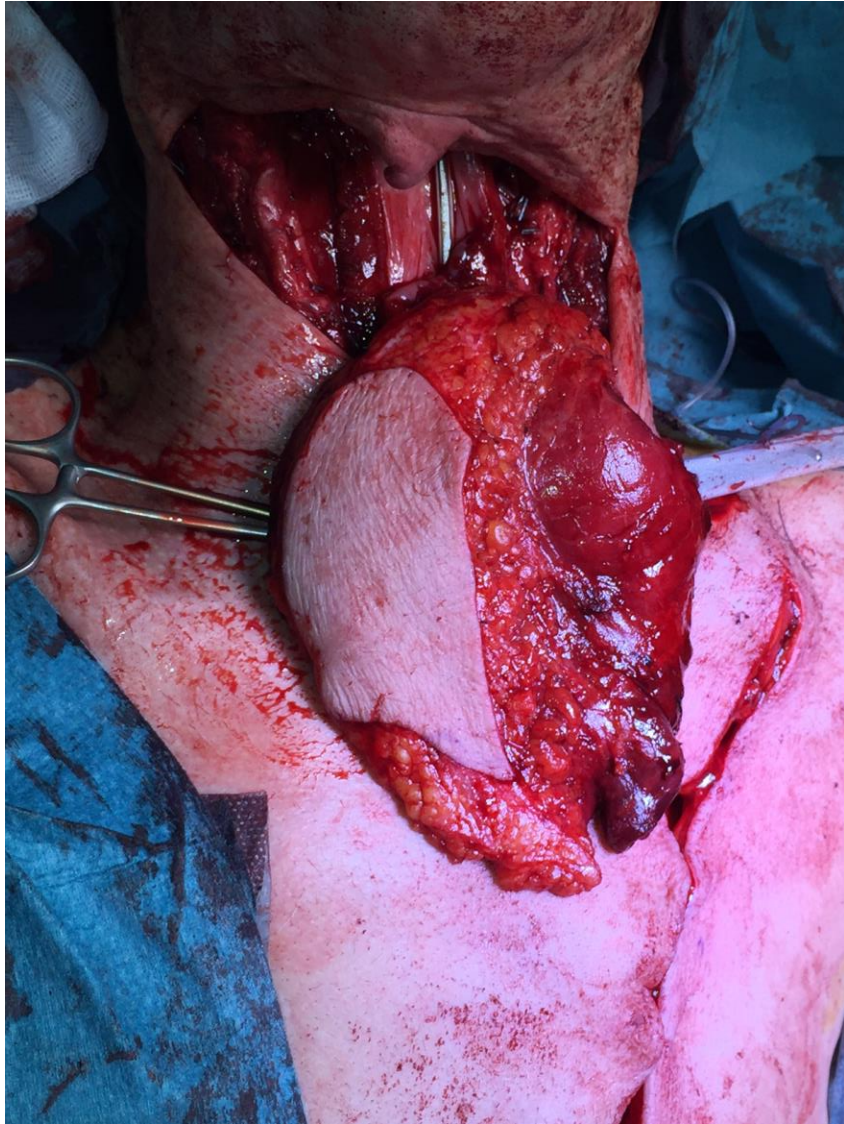
Uiteindelijk toch weer open gegaan door een tumorrecidief...

Regionale reconstructie



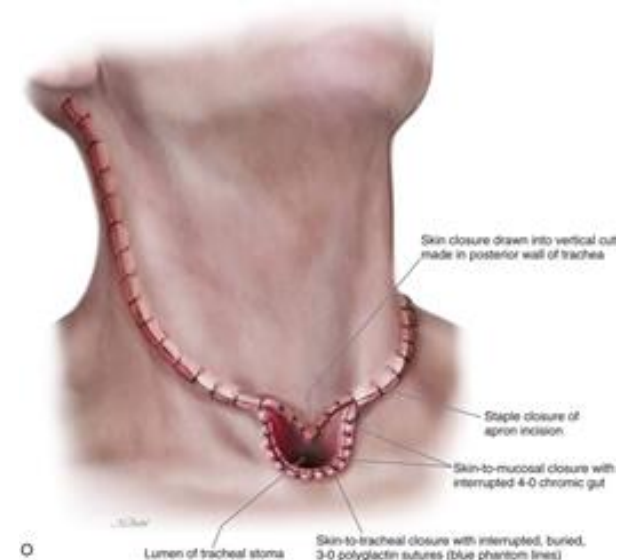
Pectoralis major transpositielap





Samenvatting

- Een TLE heeft grote functionele en esthetische gevolgen
- Risico op fistelvorming
 - Met name bij uitgebreidere chirurgie, eerdere chemo+bestraling en/of slechte voedingstoestand patiënt
- Fistels genezen bijna altijd met conservatieve wondbehandeling.
 - Minimaliseren van speekselvloed
 - Tamponneren van het fistel
 - Geduld.....
- Soms is een reconstructieve operatie nodig om een fistel te sluiten.





Vragen / discussie

