



# NEUSRECONSTRUCTIE MET EEN VOORHOOFDSLAP

Prof.dr. Marc Mureau  
*Hoogleraar Oncologisch Reconstructieve Chirurgie  
Afd. Plastische & Reconstructieve Chirurgie*

18e WCS Congres  
18 april 2023, Jaarbeurs Utrecht

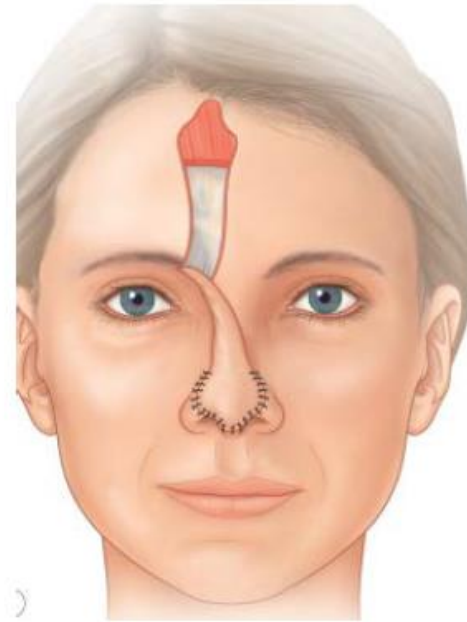


**Erasmus MC**  
Universitair Medisch Centrum Rotterdam

Kanker Instituut

# Inhoud presentatie

- Principes van (voorhoofdslap) neusreconstructie
- Klinische voorbeelden
- Conclusies

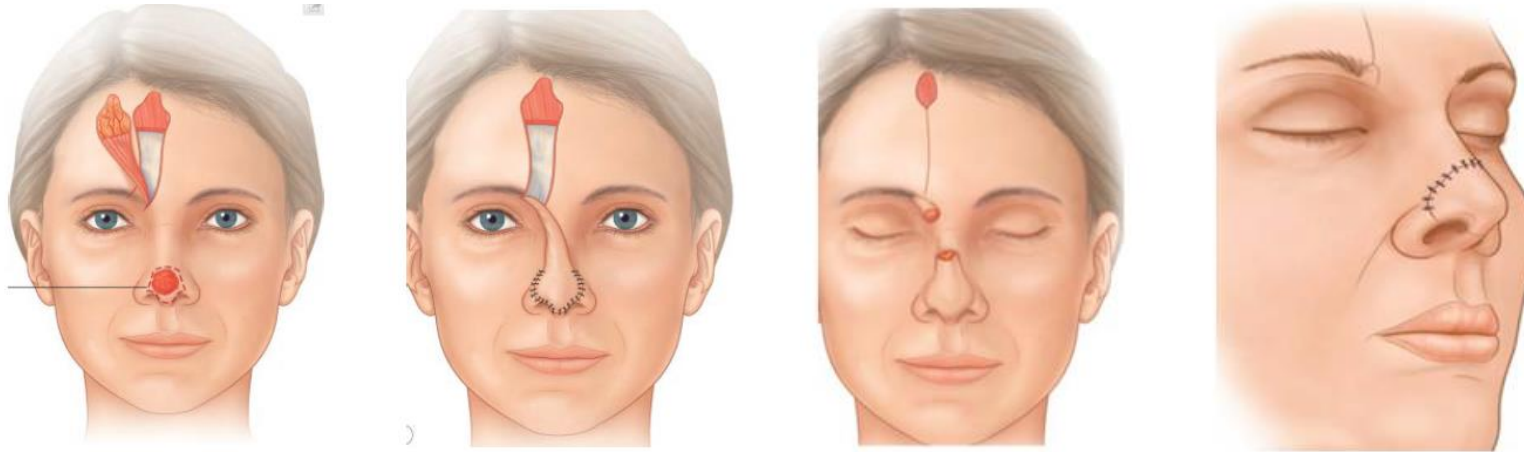




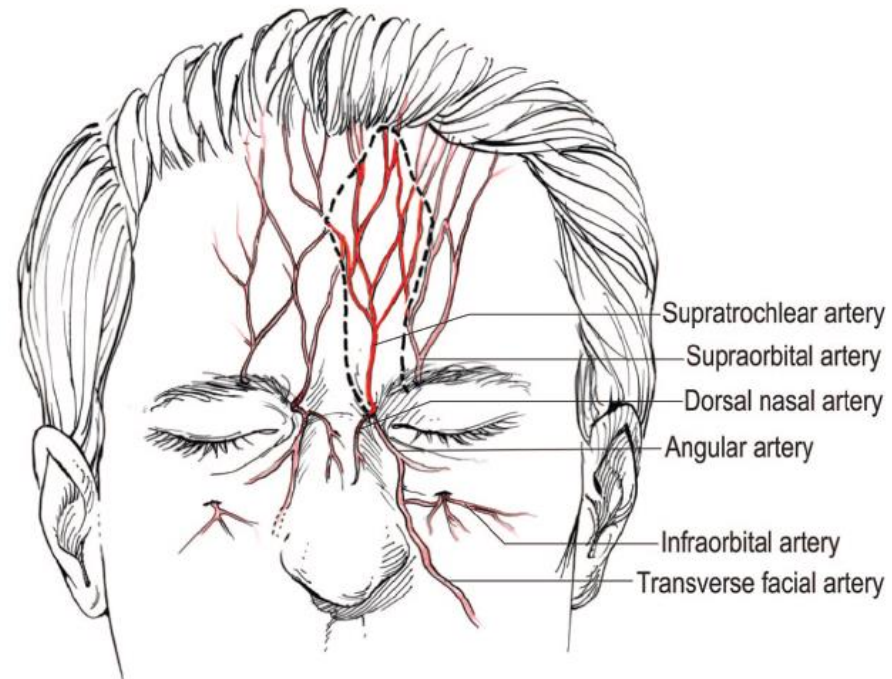
# Principes van voorhoofdslap neusreconstructie

---

## 2- of 3-etappe paramediane voorhoofdslap

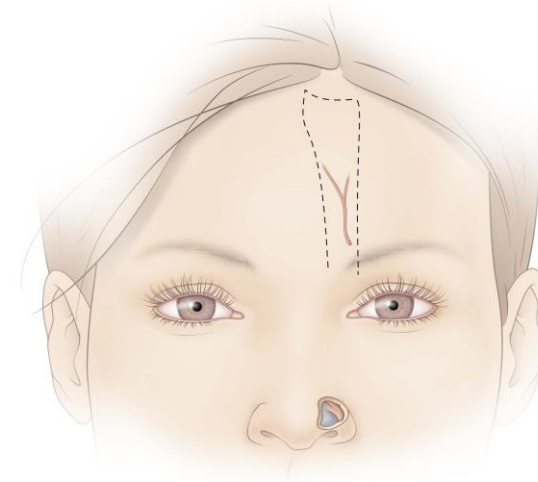


# Vascularisatie paramediane voorhoofdslap



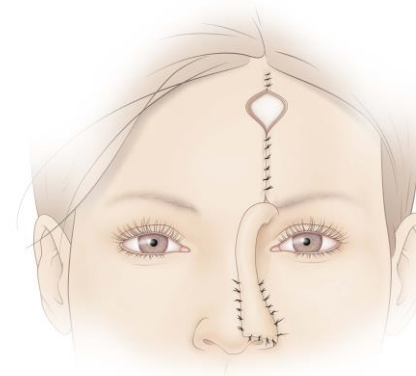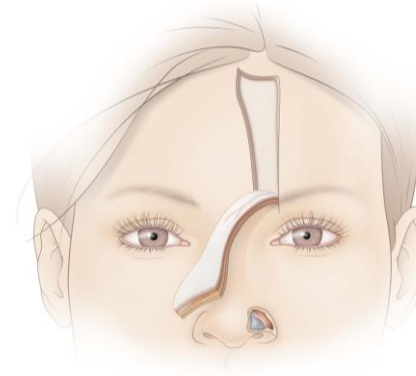
# Markeren voor hoofdslap

- Markeer esthetische subunits
- Maak een malletje van aangepast defect
- Palpeer de supratrochleaire notch
- Markeer de vaatsteel (breedte, 1.2 – 1.5 cm)
- Bepaal het draaipunt
- Lengte lap = afstand draaipunt naar distale defect
- Breedte lap = breedte defect tot 8 – 9 cm
- Uitdunnen lap of klieven vaatsteel na 3 – 4 weken



# Dissectie voorhoofdslap

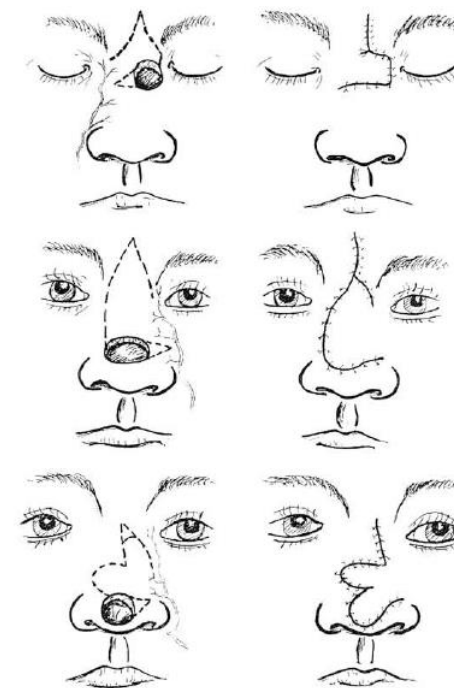
- Lokale infiltratie lidocaïne met adrenaline rondom lap
- Pas defect aan volgens esthetische subunits
- Incideer lap tot pericranium
- Eleveer lap in subgaleale vlak
- Mediale incisie kan tot aan mediale canthus
- Verlaag draaipunt tot niveau spanningsloze transpositie
- Ondermijn het voorhoofd
- Sluit met vicryl 2.0 en ethilon 5.0
- Laat defect voorhoofd secundair genezen





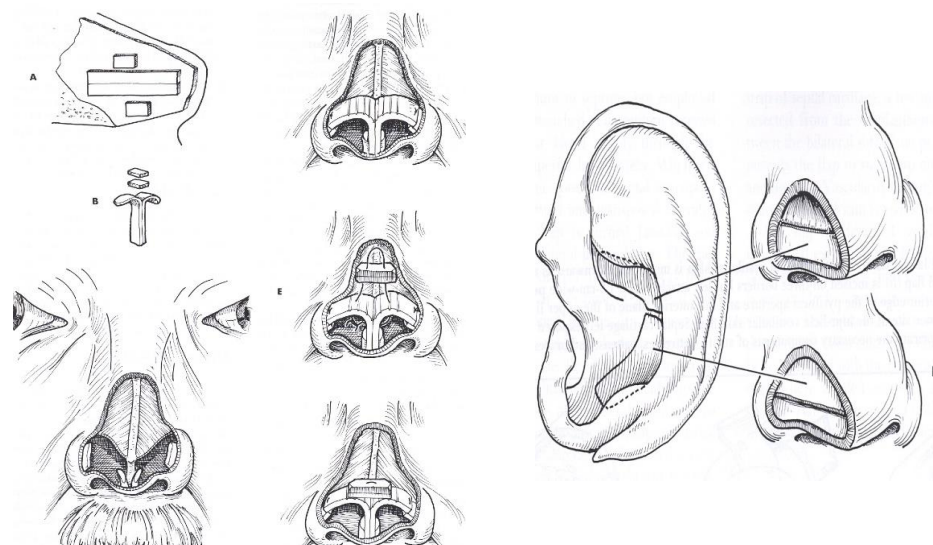
# Reconstructie van huiddefecten

- Kleine defecten tot 1,5 cm
  - *Secundaire wondgenezing*
  - *Huidtransplantaten*
  - *Lokale transpositielappen*
- Grotere defecten tot 2 cm
  - *Nasolabiaal lap*
  - *Voorhoofslap*
- Grote defecten vanaf 2 cm of tipdefecten vanaf 1,5 cm
  - *Voorhoofdslap*



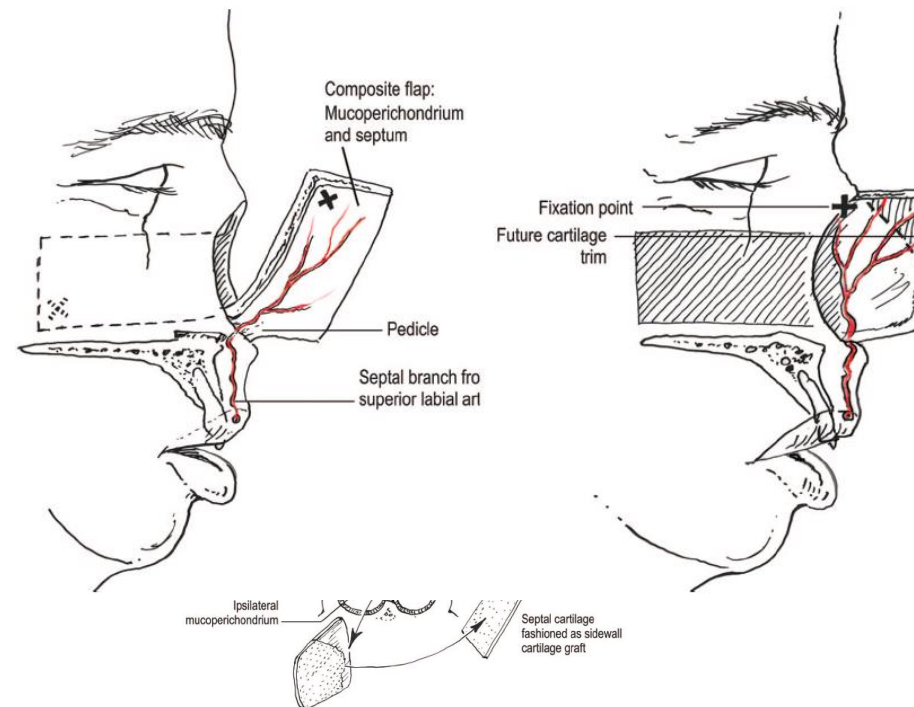
# Reconstructie kraakbeenskelet

- Ondersteunt reconstructie en beschermt tegen
  - *Littekencontractie*
  - *Oedeem*
  - *Spanning*
- Kraakbeentransplantaten
  - *Septum*
  - *Oor*
  - *Rib (bot of kraakbeen)*
- (Uitgesteld) primair plaatsen



# Reconstructie mucosadefecten

- Volle dikte huidtransplantaat
- Samengesteld huid-kraakbeen Tx
- Gevouwen voorhoofdslap
- Intranasale mucosalapjes
  - *Vizierlap*
  - *Ipsilateraal septum*
  - *Contralateraal septum*
  - *Samengesteld septum*
- 2<sup>e</sup> lap (voorhoofd, nasolabiaal)
- Lap prelaminatie
- Vrij gevasculariseerde lap

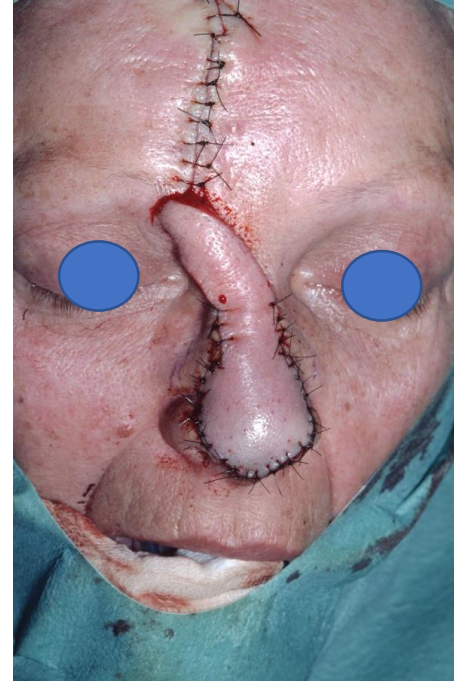
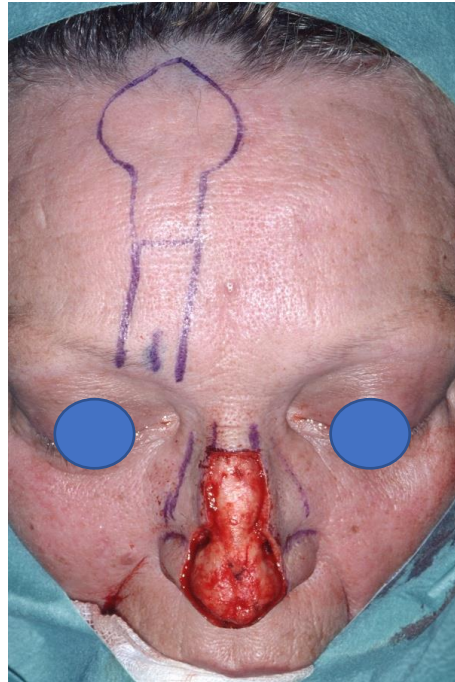
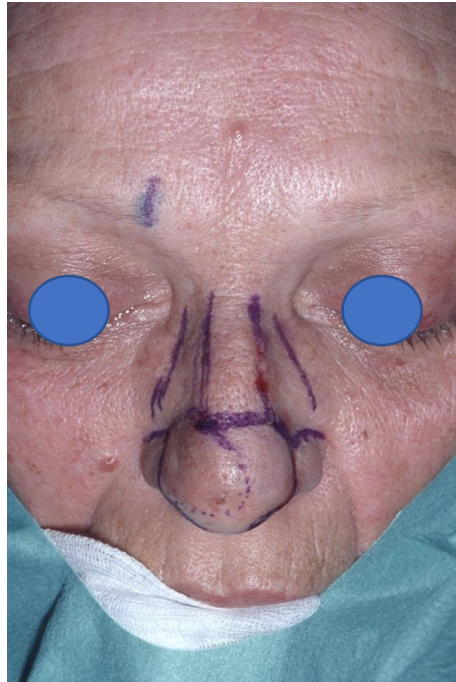




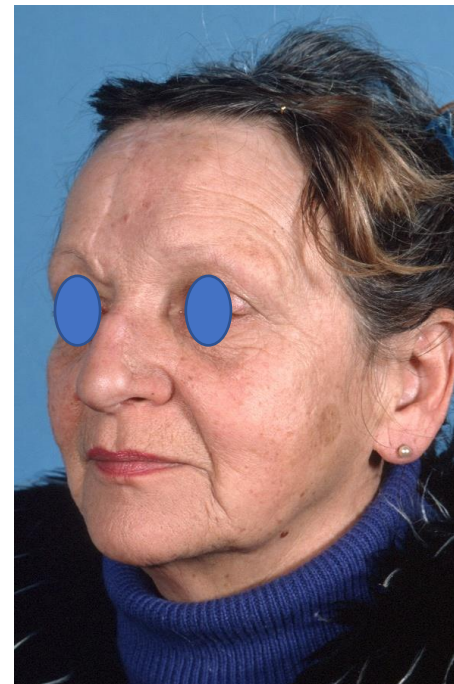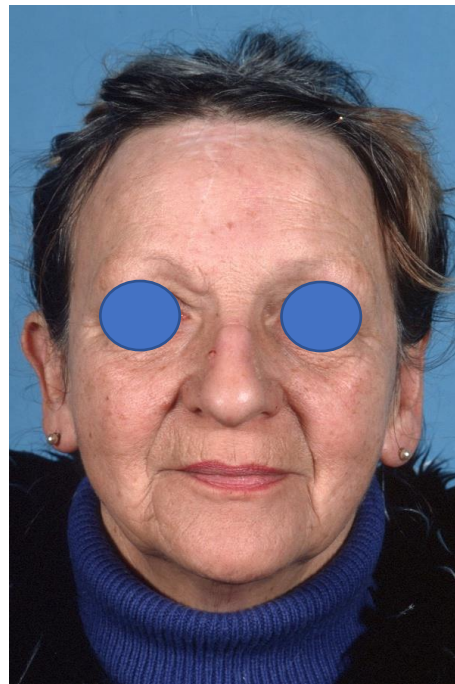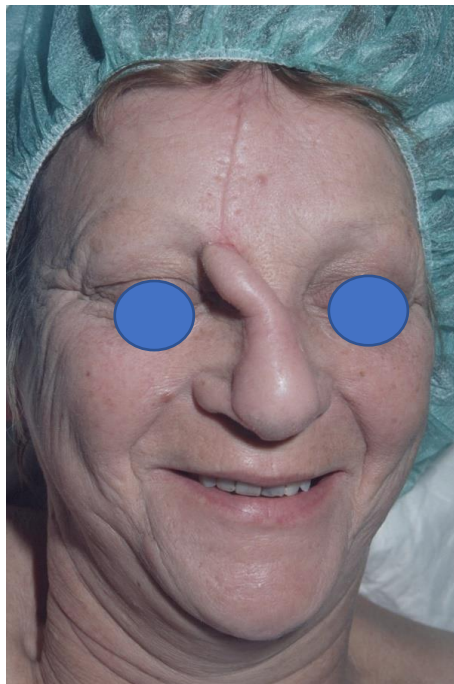
# Klinische voorbeelden

---

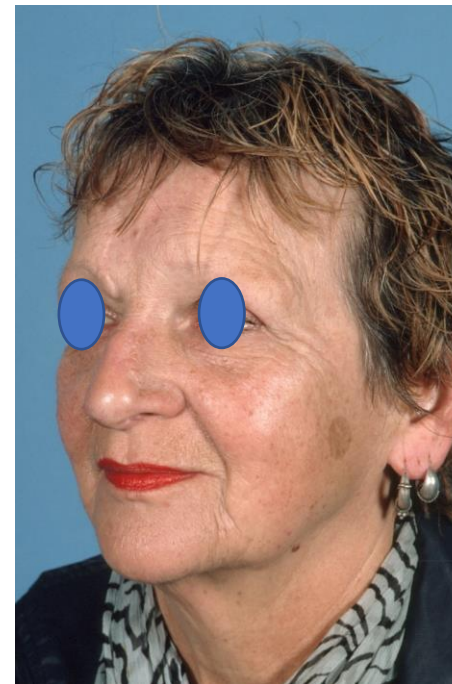
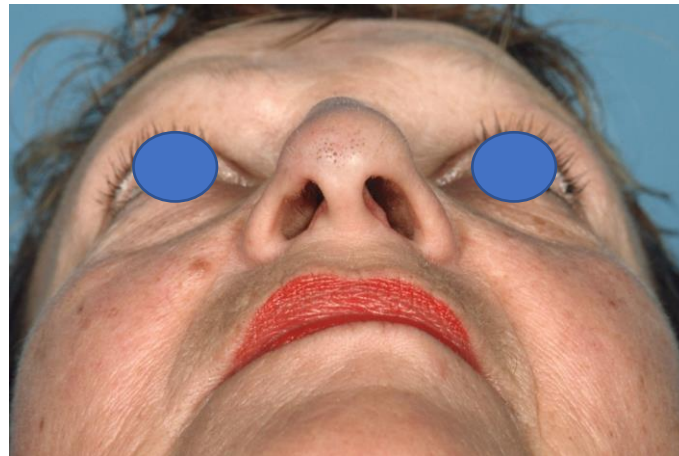
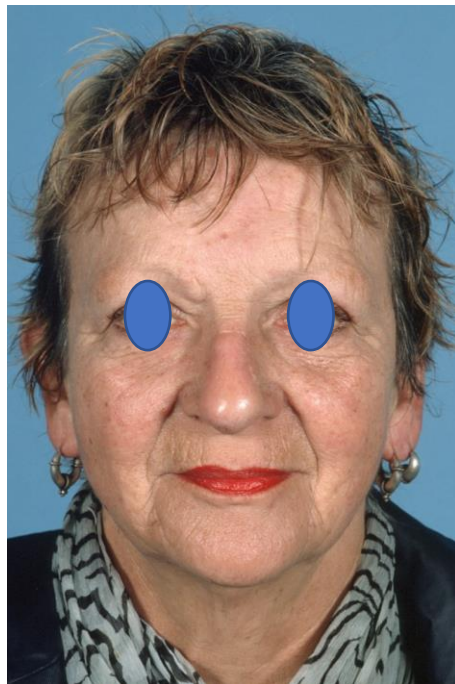
# Huiddefect – 1<sup>e</sup> etappe voorhoofdslap



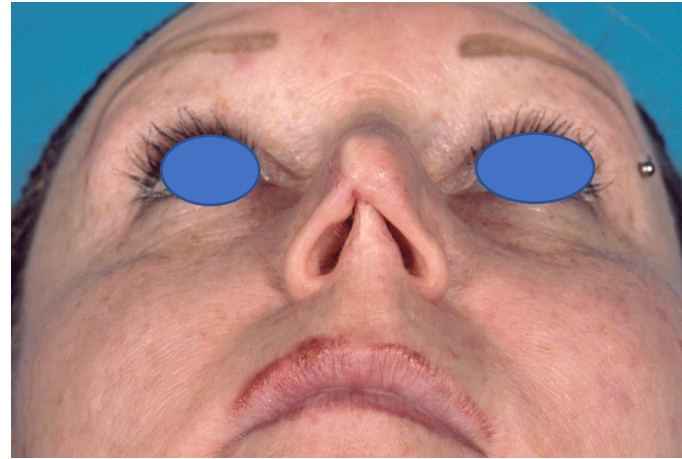
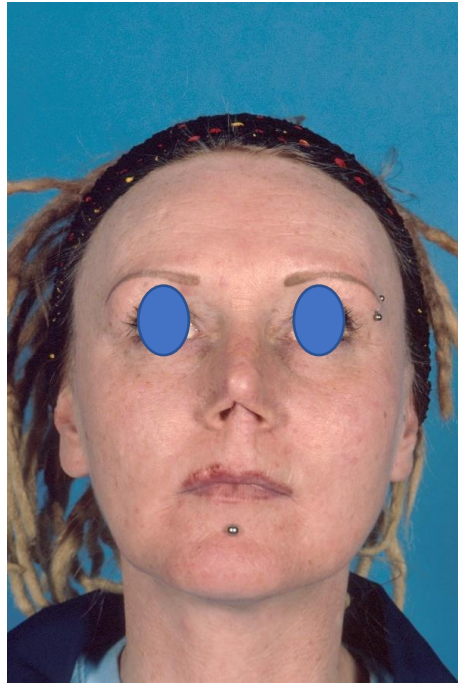# Uitdunnen en klieven voorhoofdslap



## Eindresultaat na 3 etappen

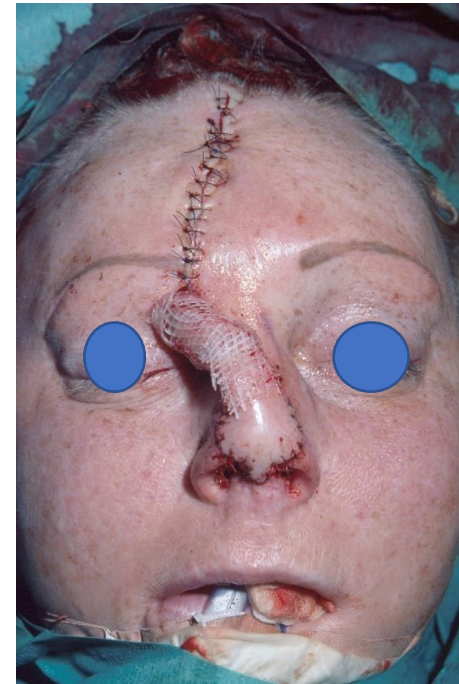
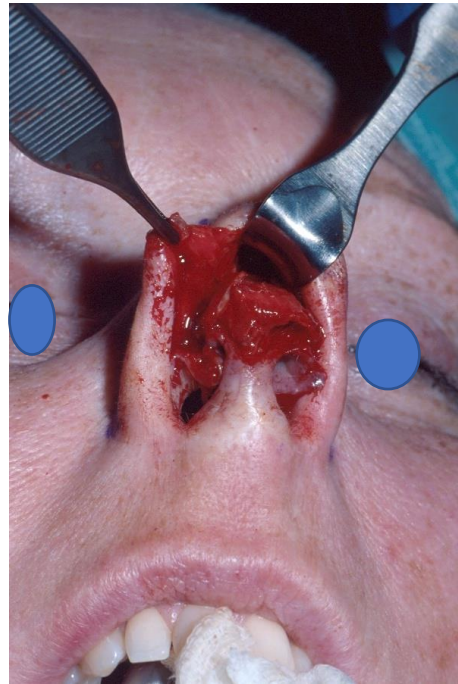
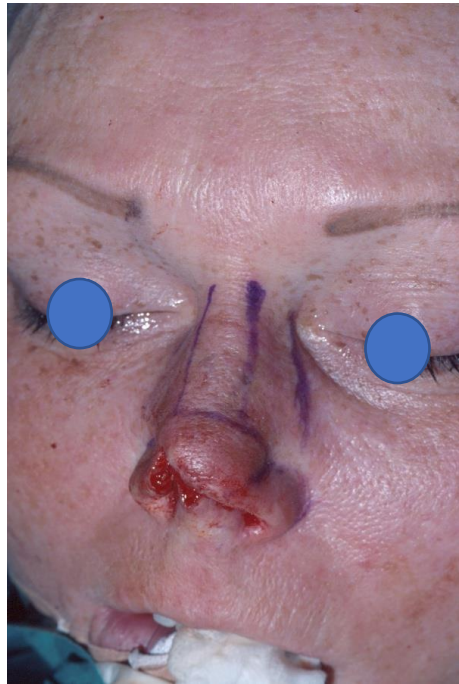


# Huid- en kraakbeendefect

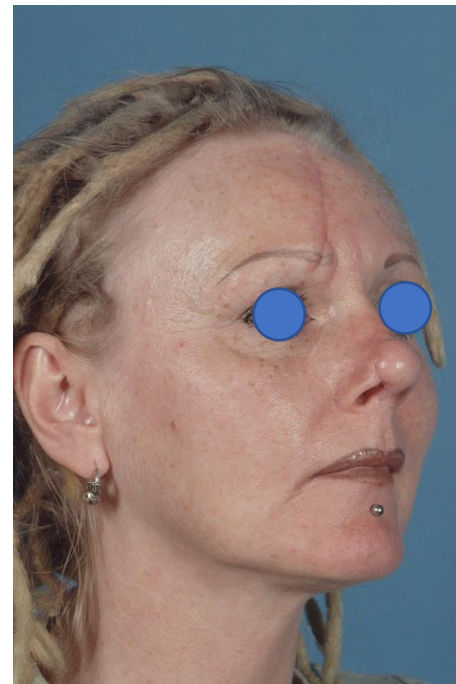
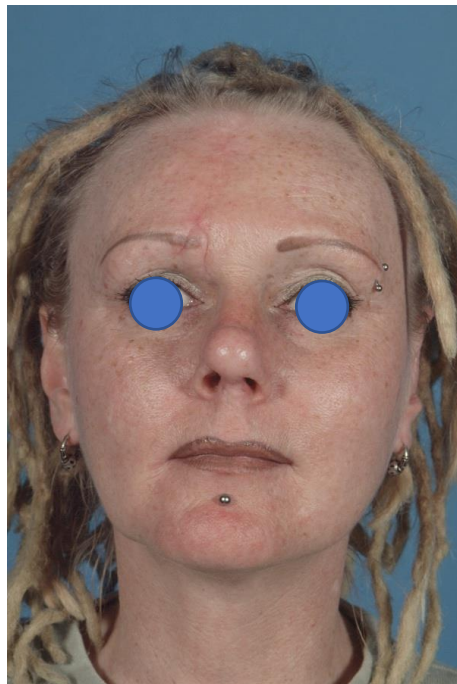


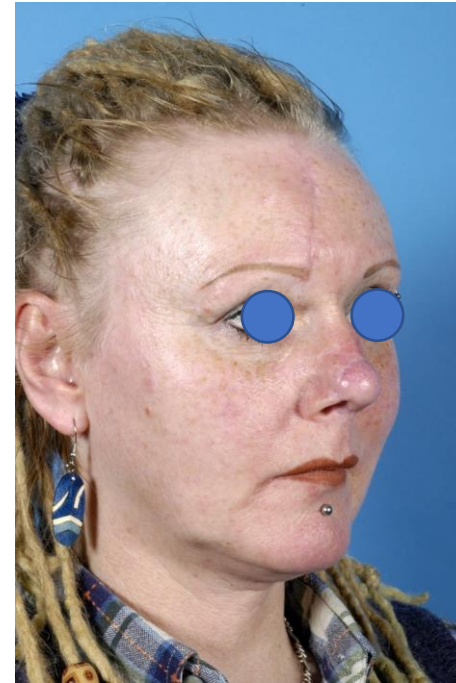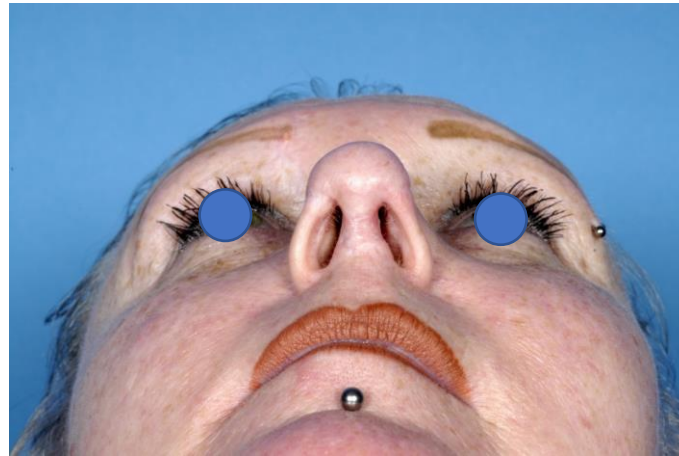
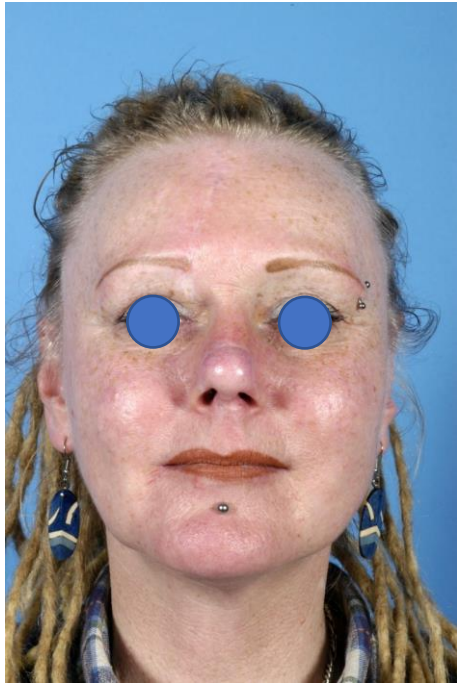# 1<sup>e</sup> etappe voorhoofdslap + kraakbeen Tx



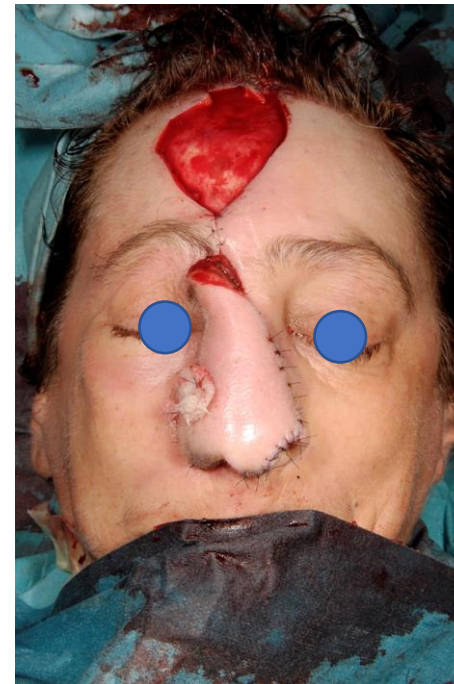
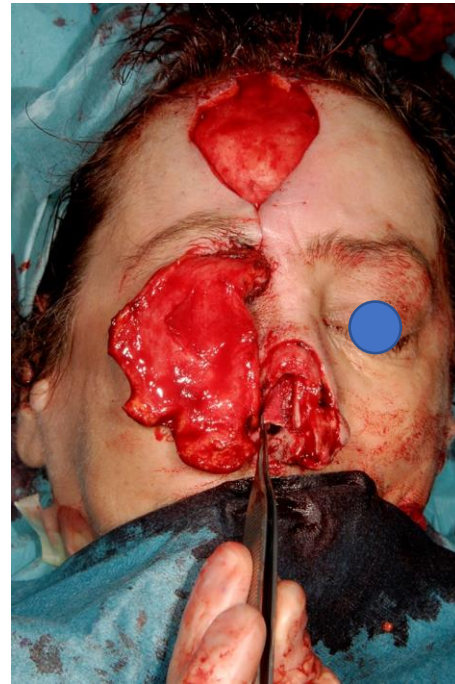
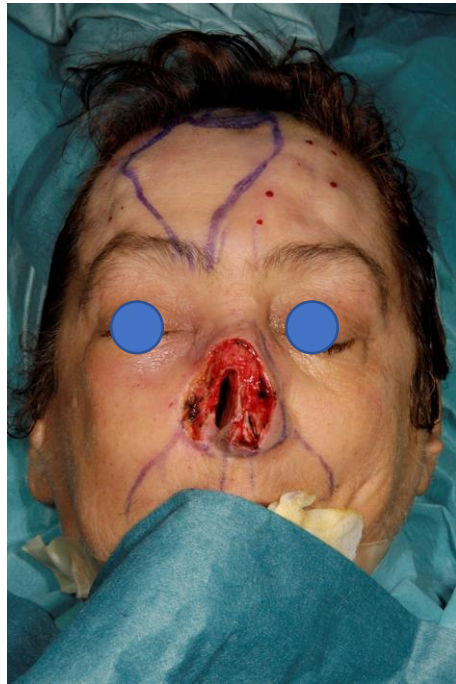## Na klieven en invoegen voorhoofdslap



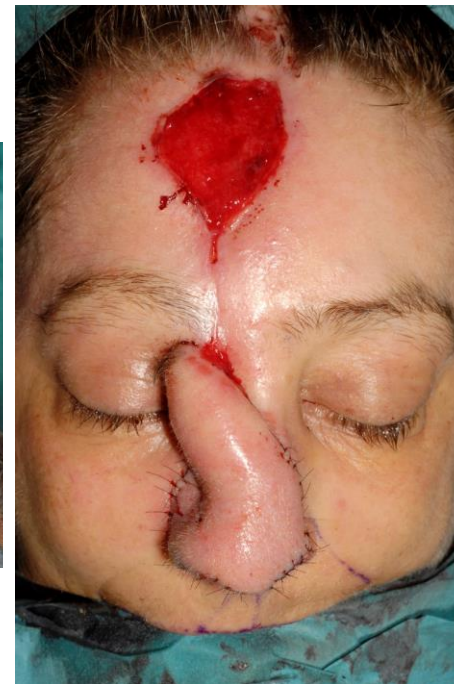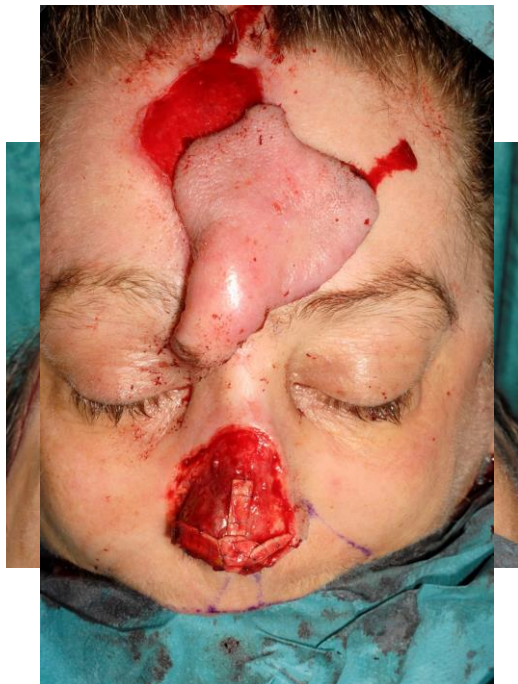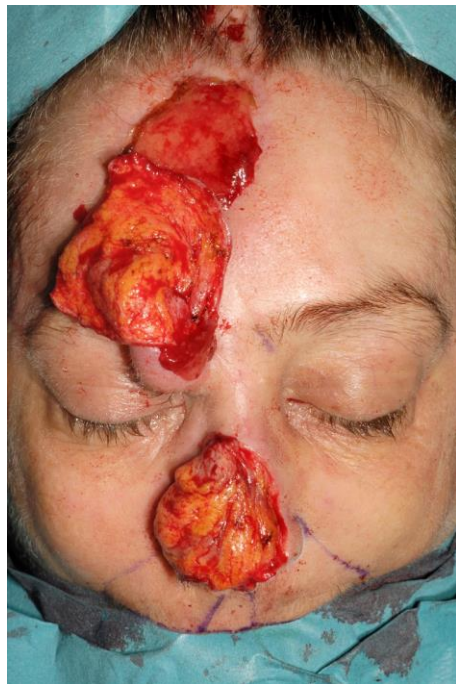# Na revisie wenkbrauw en neustip



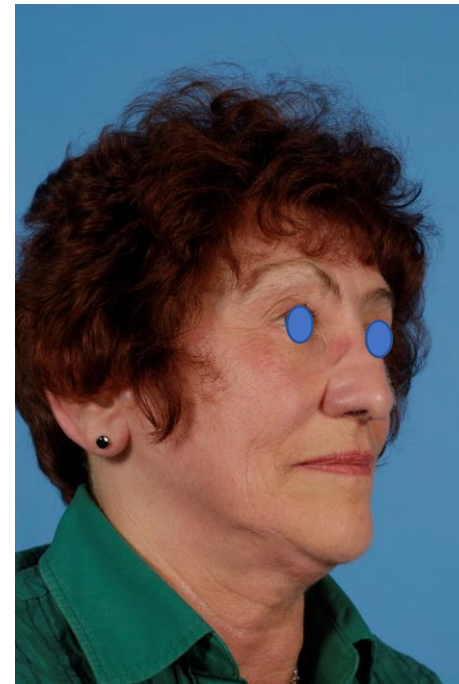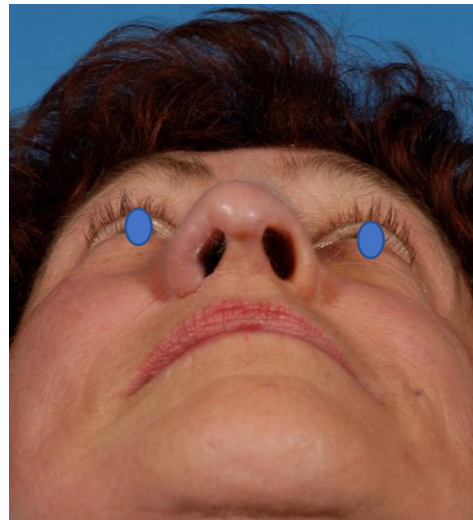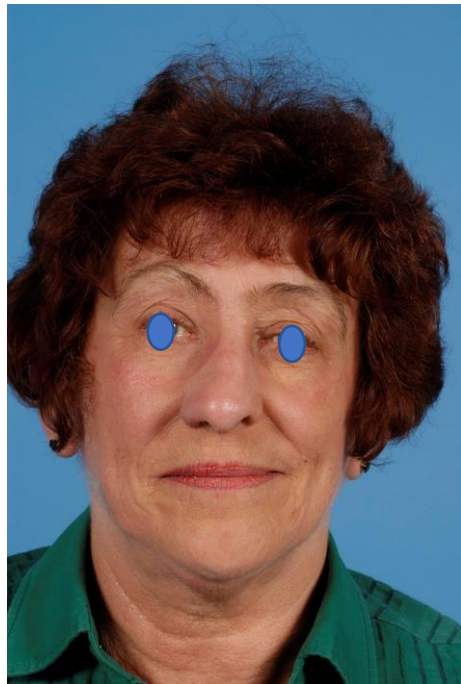## Volle dikte defect – gevouwen voorhoofdslap



## 2<sup>e</sup> etappe – uitdunnen lap + kraakbeen Tx

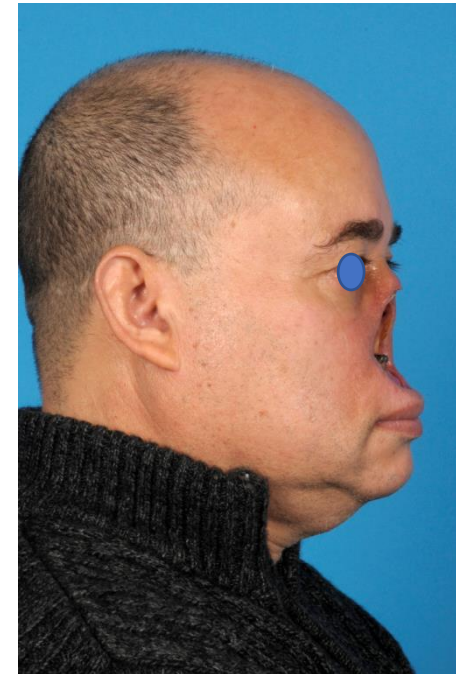
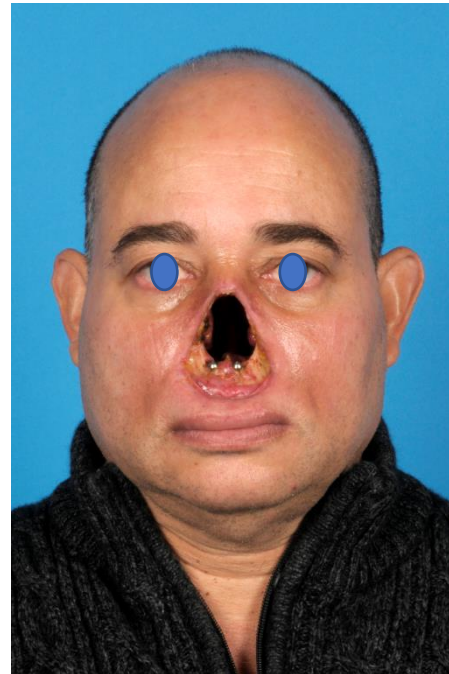

## Eindresultaat na 3 etappen

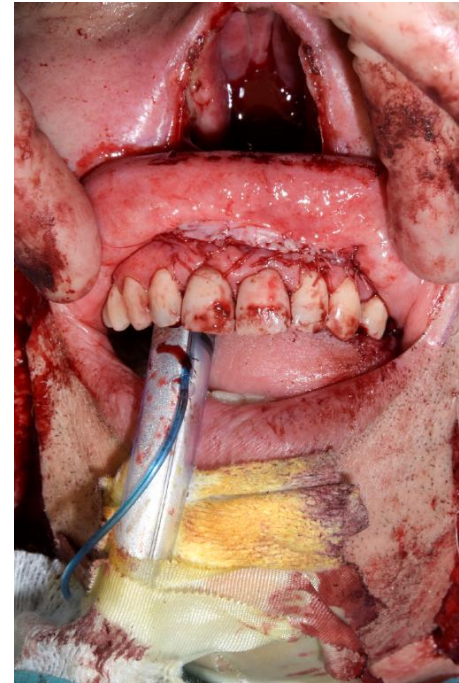
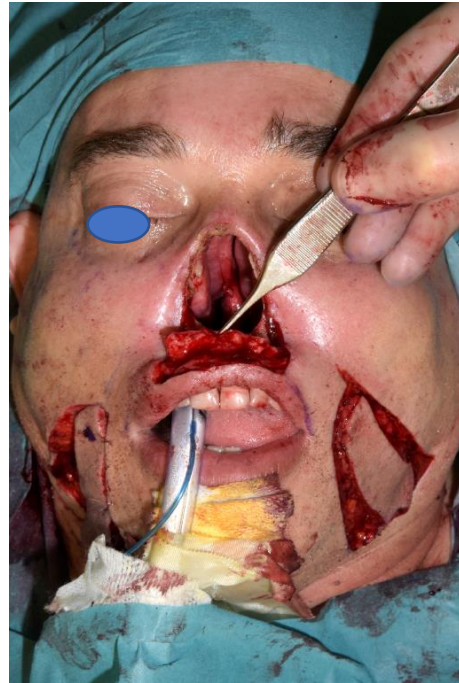
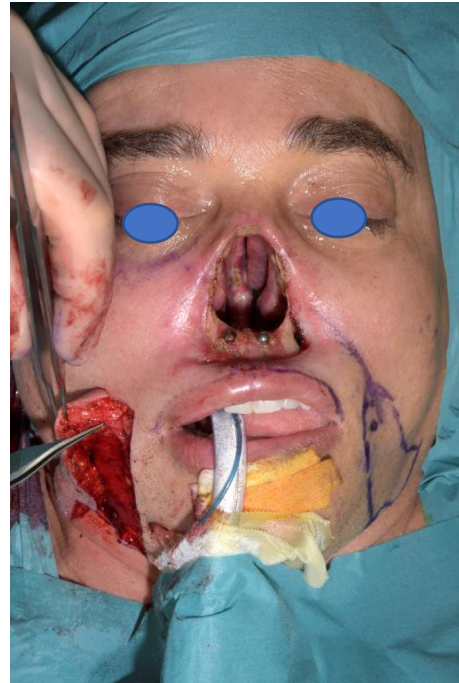
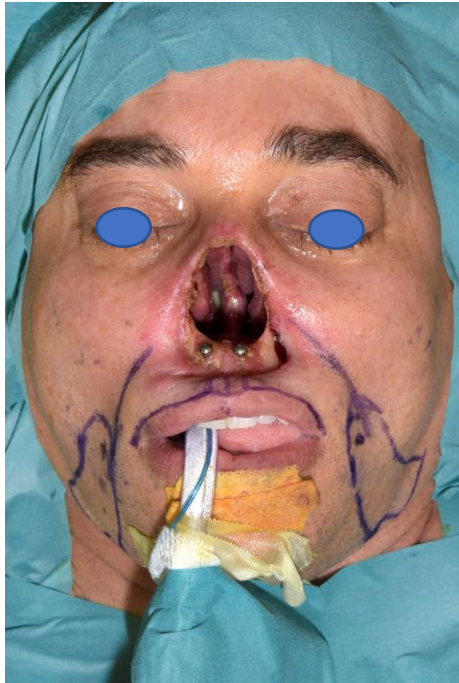# Totale neusamputatie – vrije radialislap

- 54-jarige man
- Gezond, rookt niet
- St. na RT i.v.m. T4N0M0 vestibulum nasi PCC
- St. na neusamputatie i.v.m. recidief PCC
- Wens voor lichaamseigen “normale” neus
- Voorgestelde behandeling
  - Bilaterale facial artery perforator lappen
  - Totale neusreconstructie
    - Radialislap + ribkraakbeen Tx
    - 3-etappe voorhoofdslap
    - Revisies

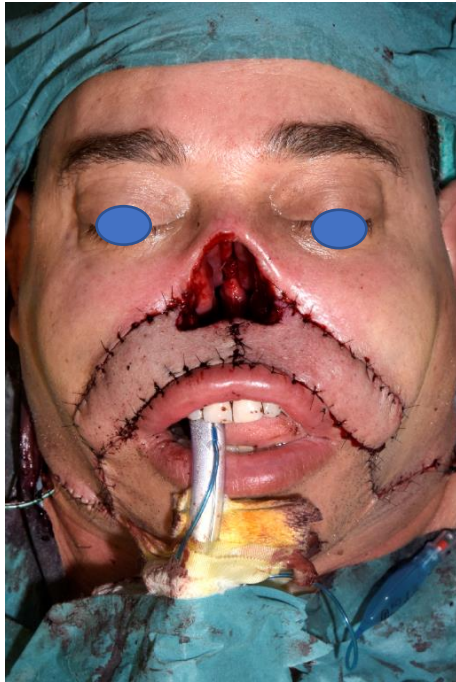

# Bovenlipreconstructie met FAP lappen

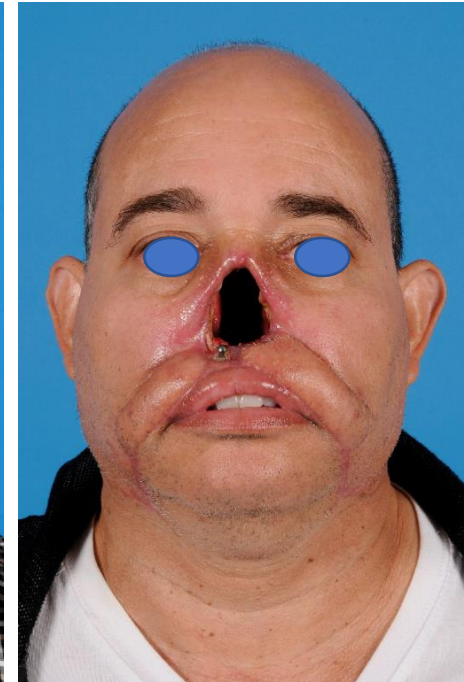
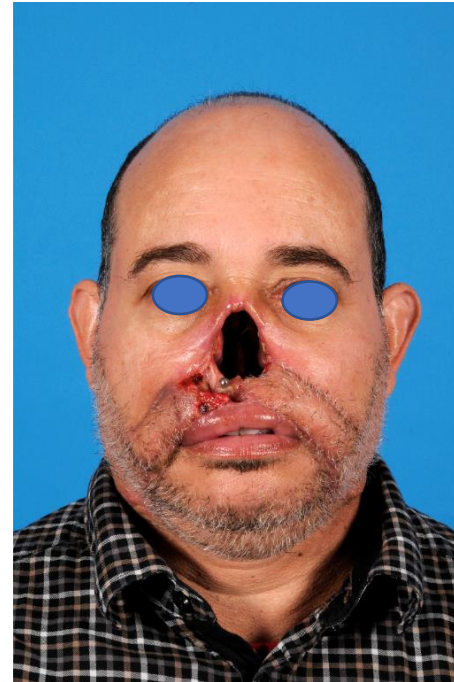



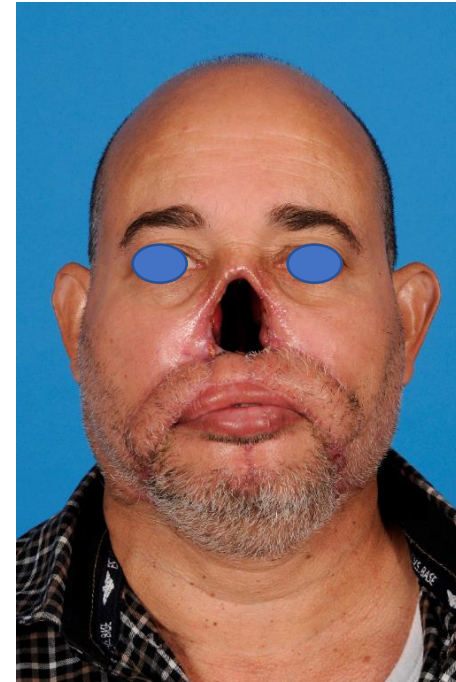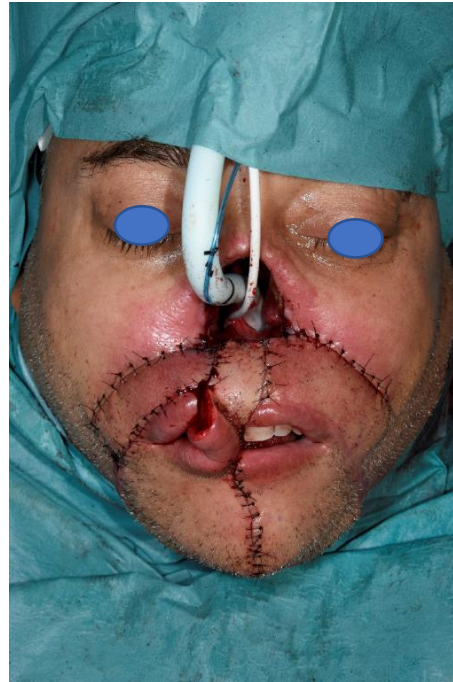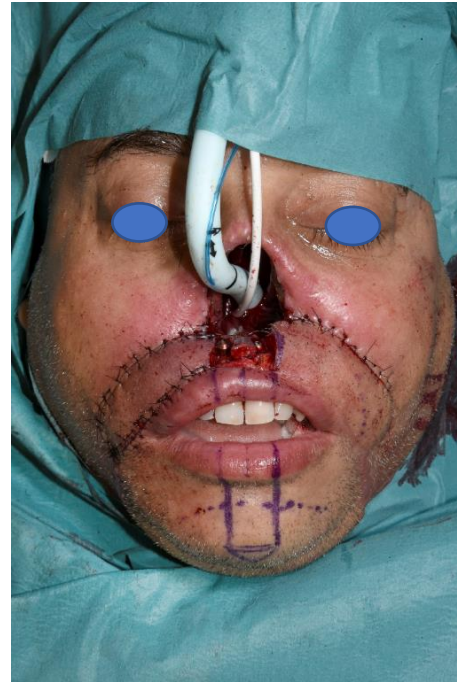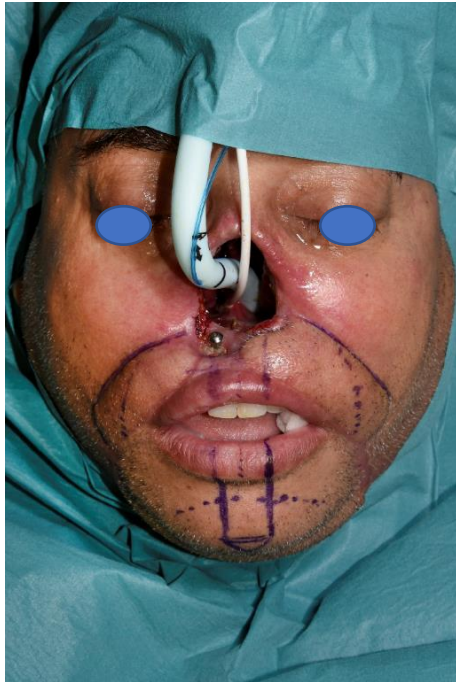# Bovenlipreconstructie met FAP lappen



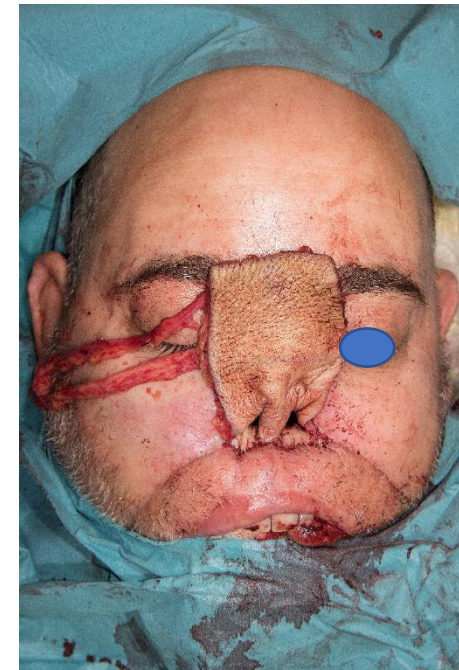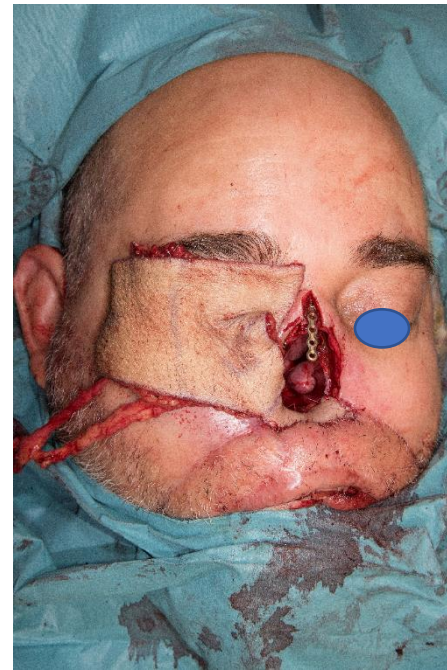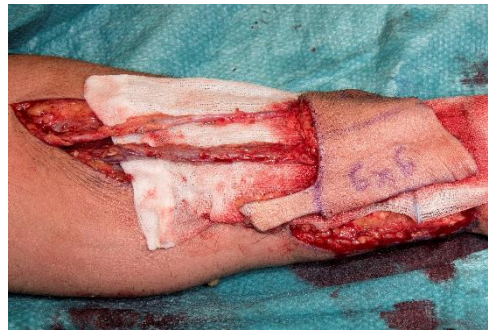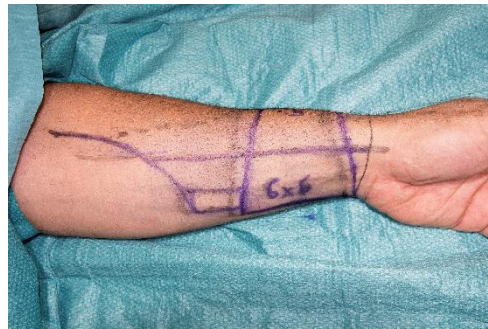
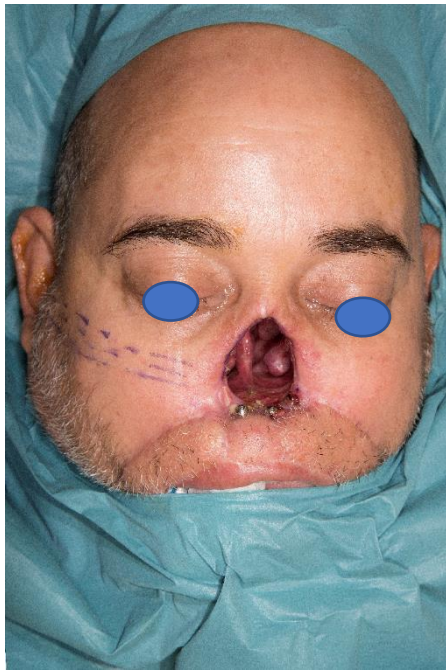- Partiële necrose tip rechter FAP lap
- Secundaire genezing
- Centrale lipreconstructie met Abbe lap



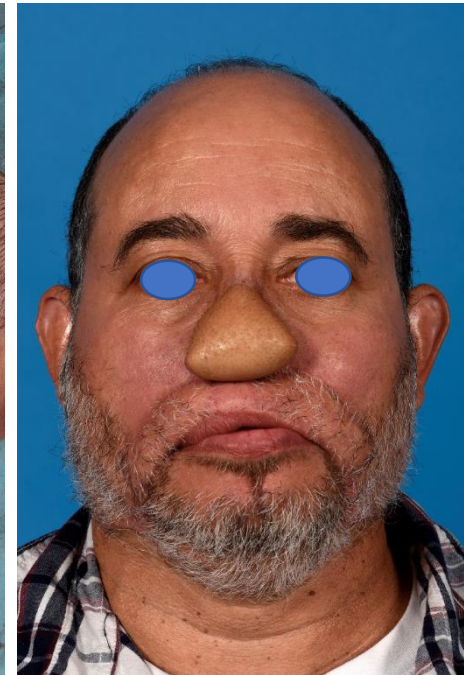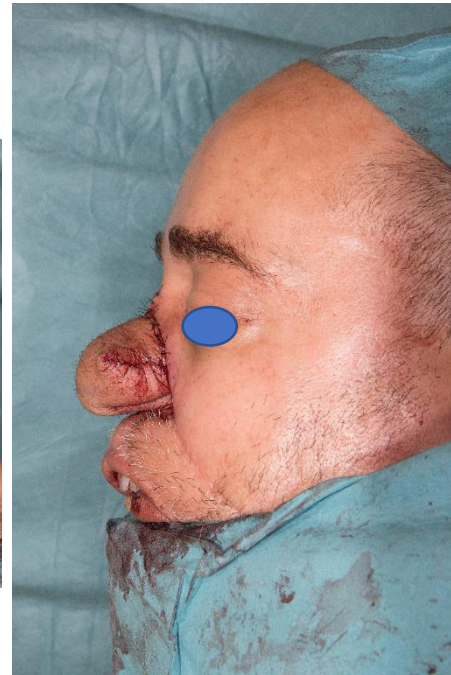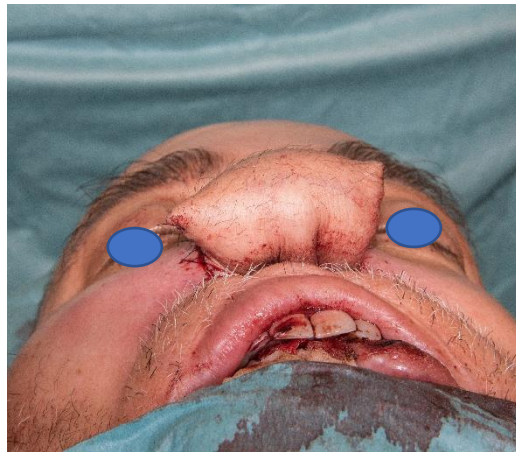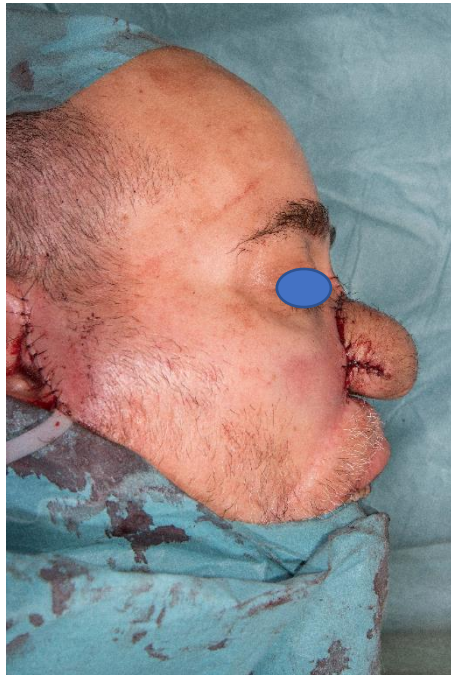# Centrale bovenlipreconstructie – Abbe lap



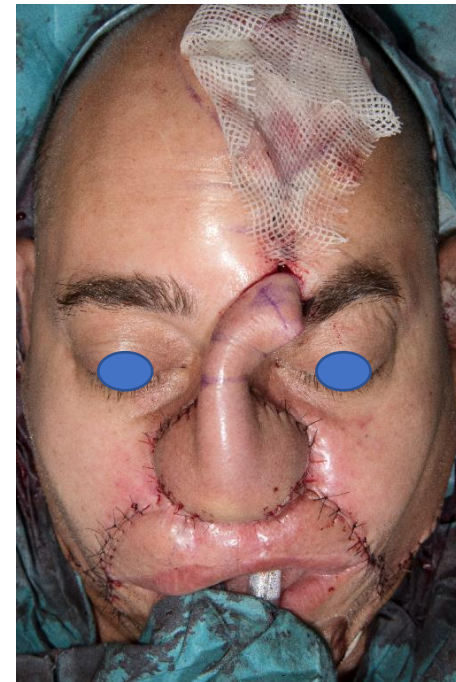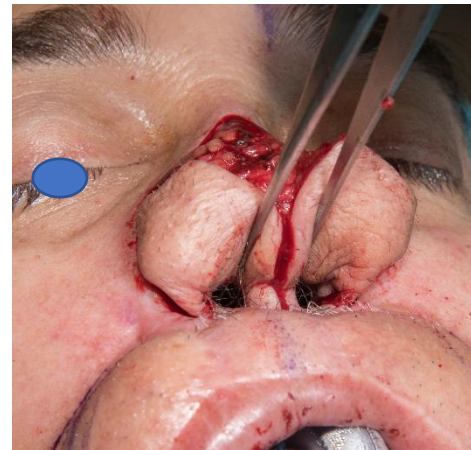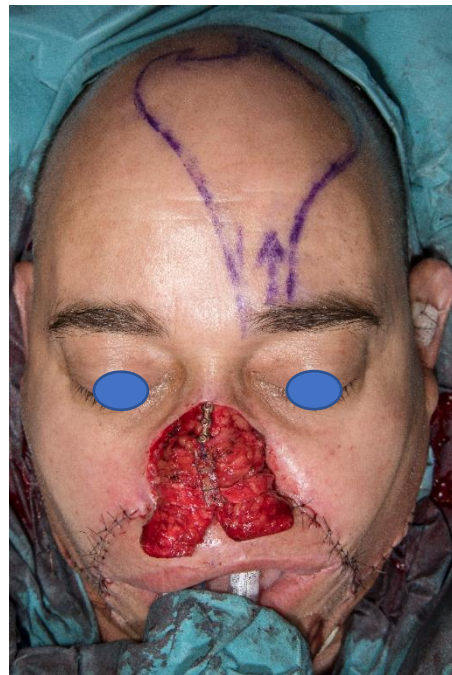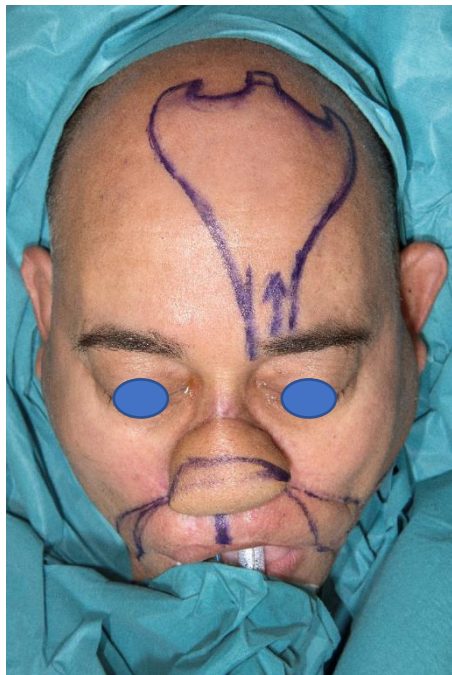# 1<sup>e</sup> etappe met vrije radialislap + rib Tx



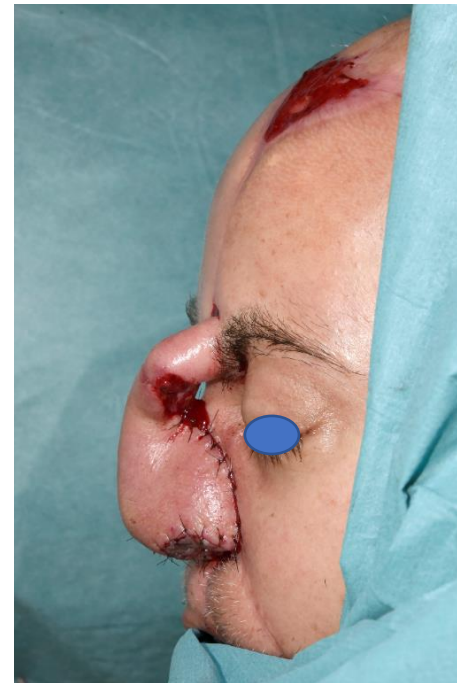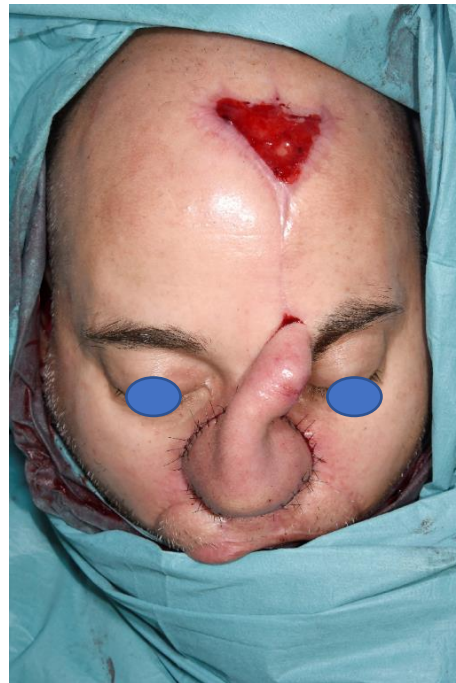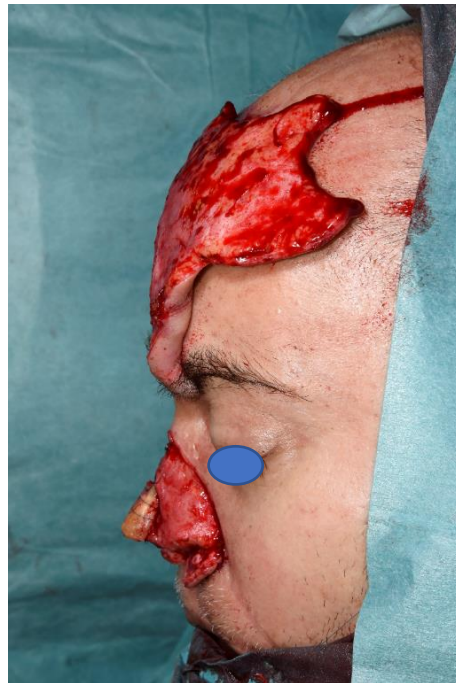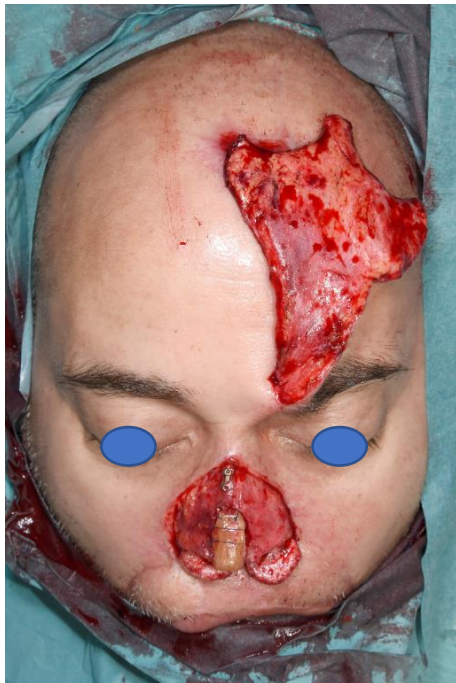## Na vrije radialislap + rib Tx



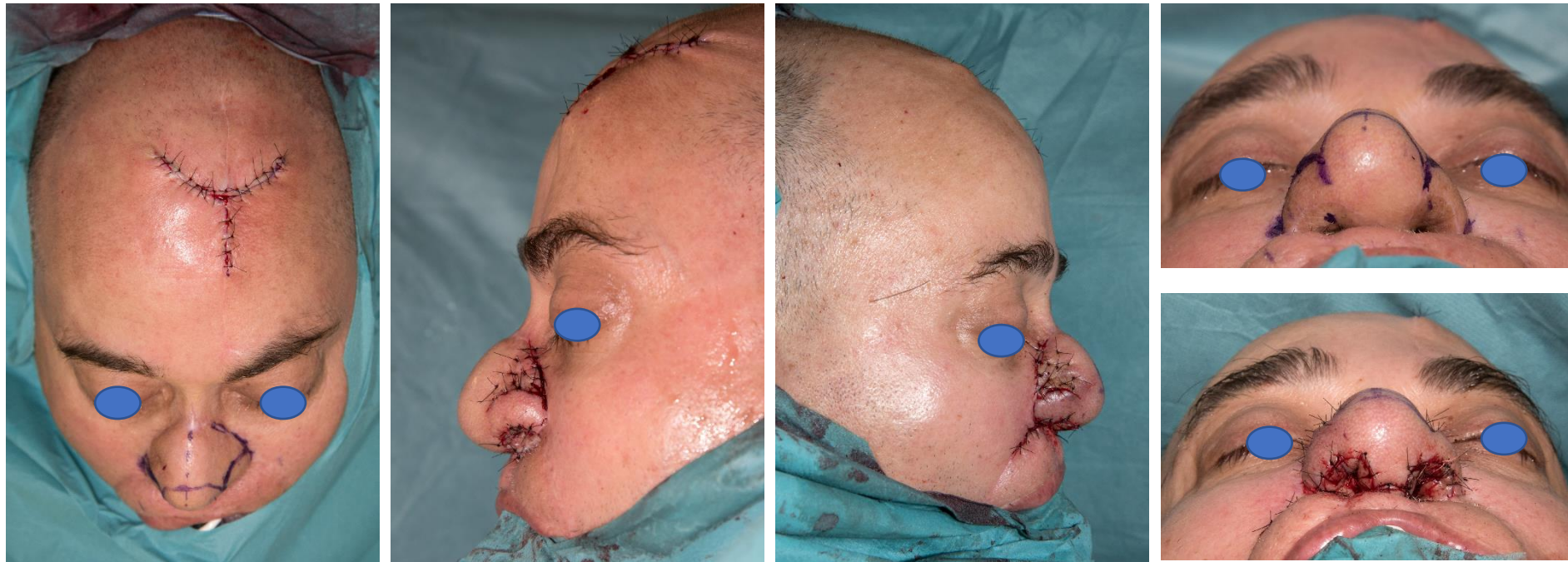
# Voorhoofdslap + kraakbeen Tx



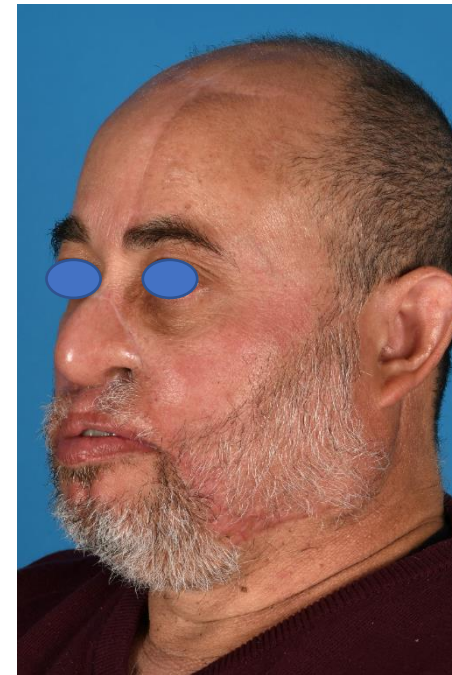
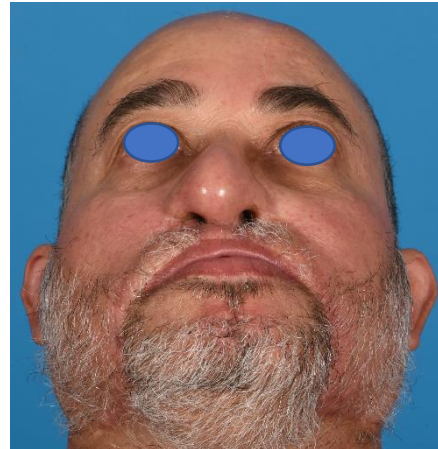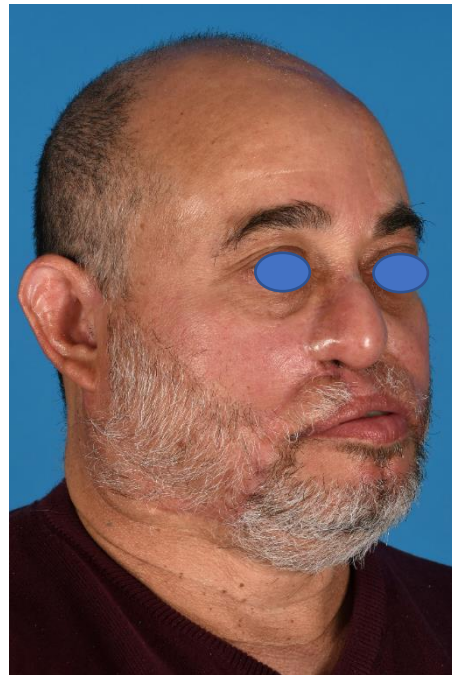
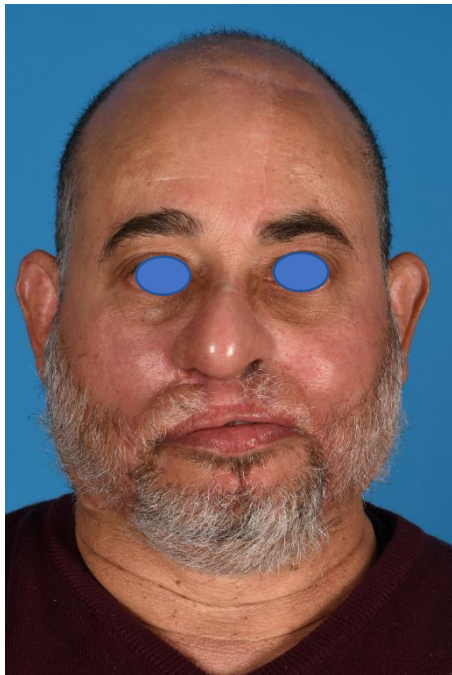# Uitdunnen voorhoofdslap



## Revisies lap + littekencorrectie



## Eindresultaat na 7 operaties





# Conclusies

- Analyseer neusdefect
  - *Wat ontbreekt er anatomisch?*
  - *Wat ontbreekt er esthetisch?*
- Maak een gedegen reconstructieplan
  - *Lokale wondfactoren*
  - *Algemene patiëntfactoren*
- Pas de esthetische eenheidprincipes toe voor m.n. convexe subeenheden (tip, alae nasi)
- Reconstrueer in etappen voor een optimaal esthetisch resultaat
  - *Patiënt wil er zo normaal mogelijk uitzien!*





**Dank voor uw aandacht!**

[m.mureau@erasmusmc.nl](mailto:m.mureau@erasmusmc.nl)