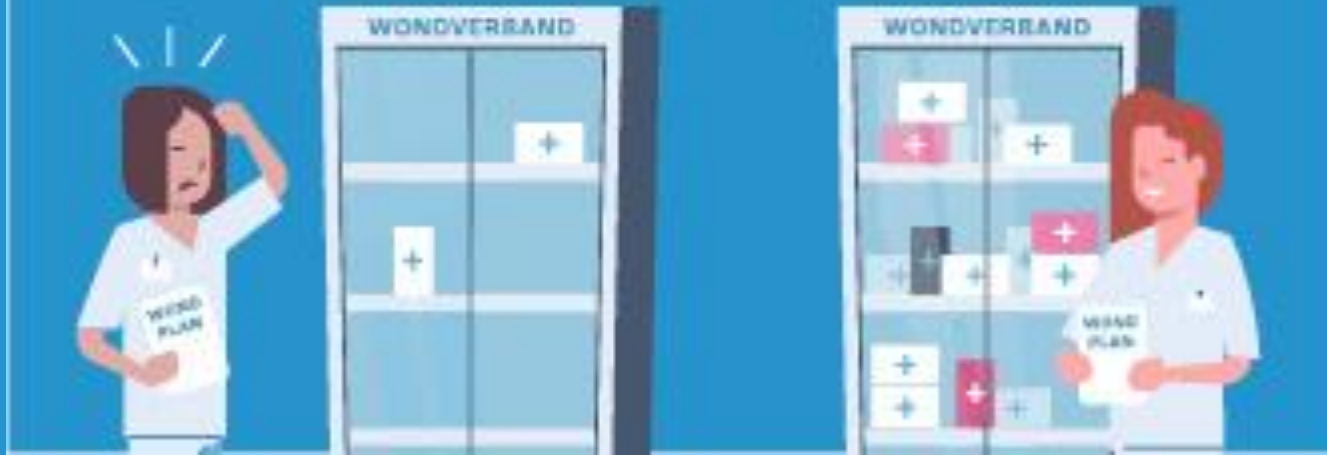


Gaan we voor gaas... of blijven we verbinden?



Nefemed - WCS 2019

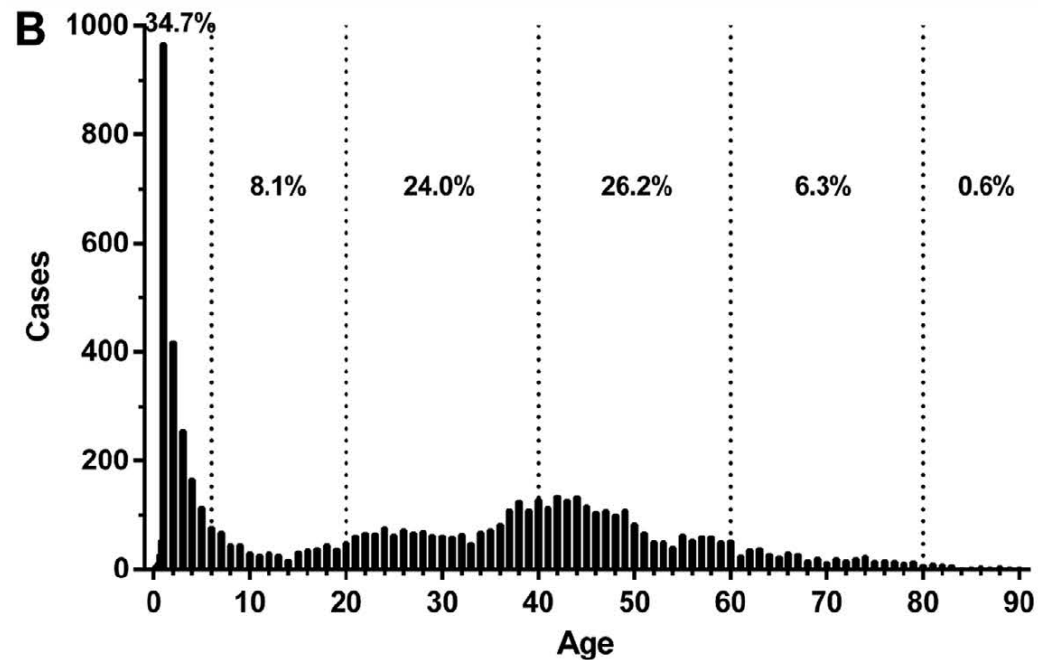
Louk van Doorn en Harm Jaap Smit

Disclaimer

Geen vergoeding ontvangen voor deze lezing

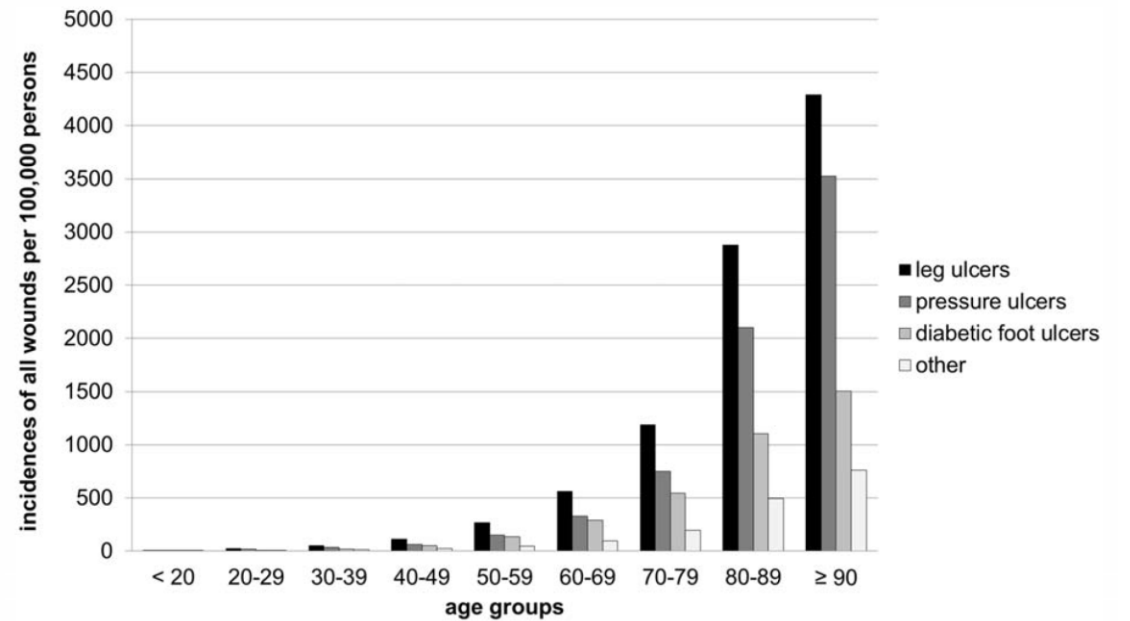
Wie krijgt wat wanneer...

Brandwonden (in China)



Li H, Yao Z, Tan J, et al. Epidemiology and outcome analysis of 6325 burn patients: A five-year retrospective study in a major burn center in Southwest China. *Sci Rep.* 2017;7(September 2016):1-9. doi:10.1038/srep46066

Chronische wonden (in Duitsland)



Heyer, K., Herberger, K., Protz, K., Glaeske, G. & Augustin, M. Epidemiology of chronic wounds in Germany: Analysis of statutory health insurance data. *Wound Repair Regen.* (2016). doi:10.1111/wrr.12387

Een paar getallen

68.000.000

400.000

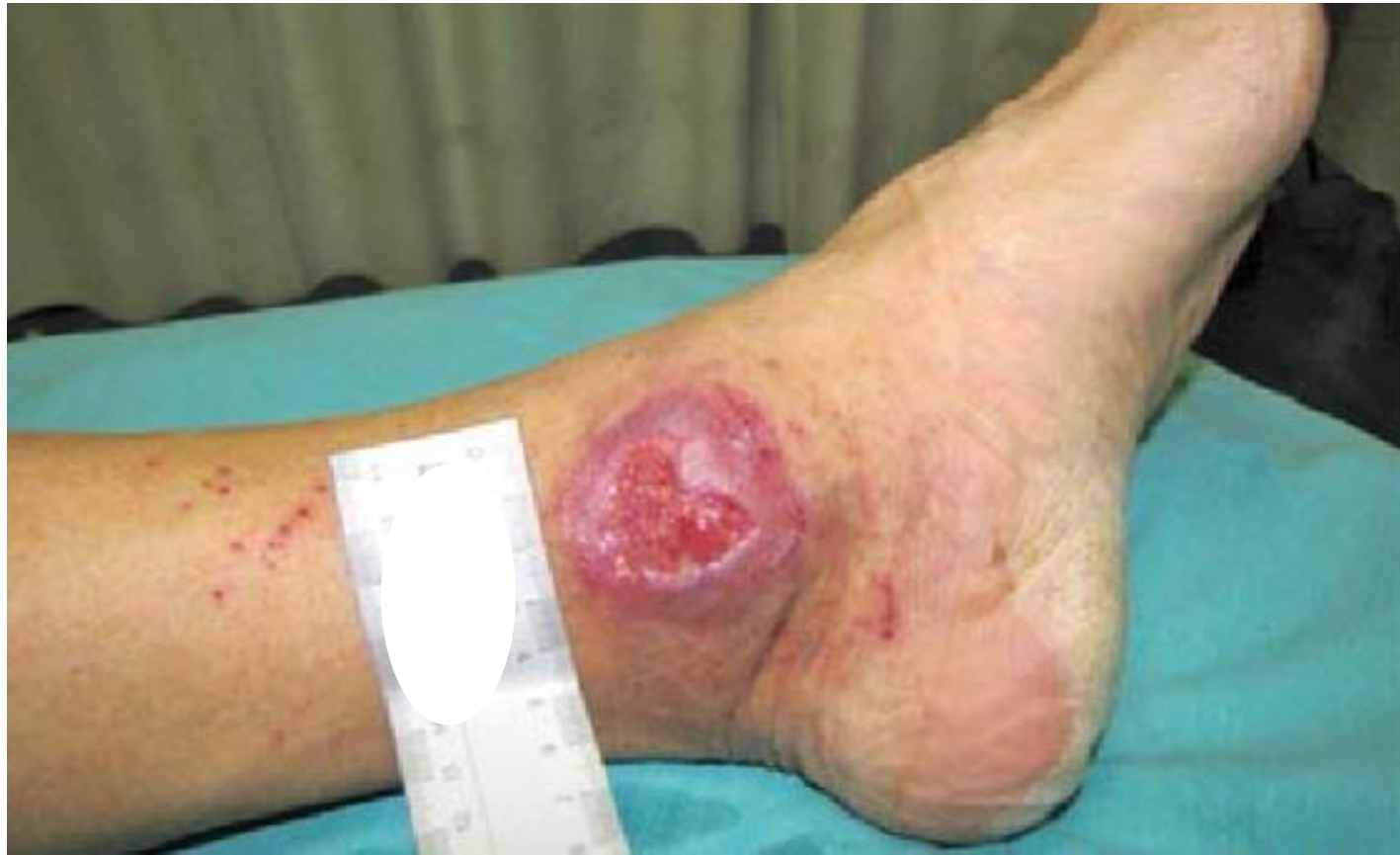3.200.000.000

100.000.000

50.000

Niet genezend ulcus onderbeen...

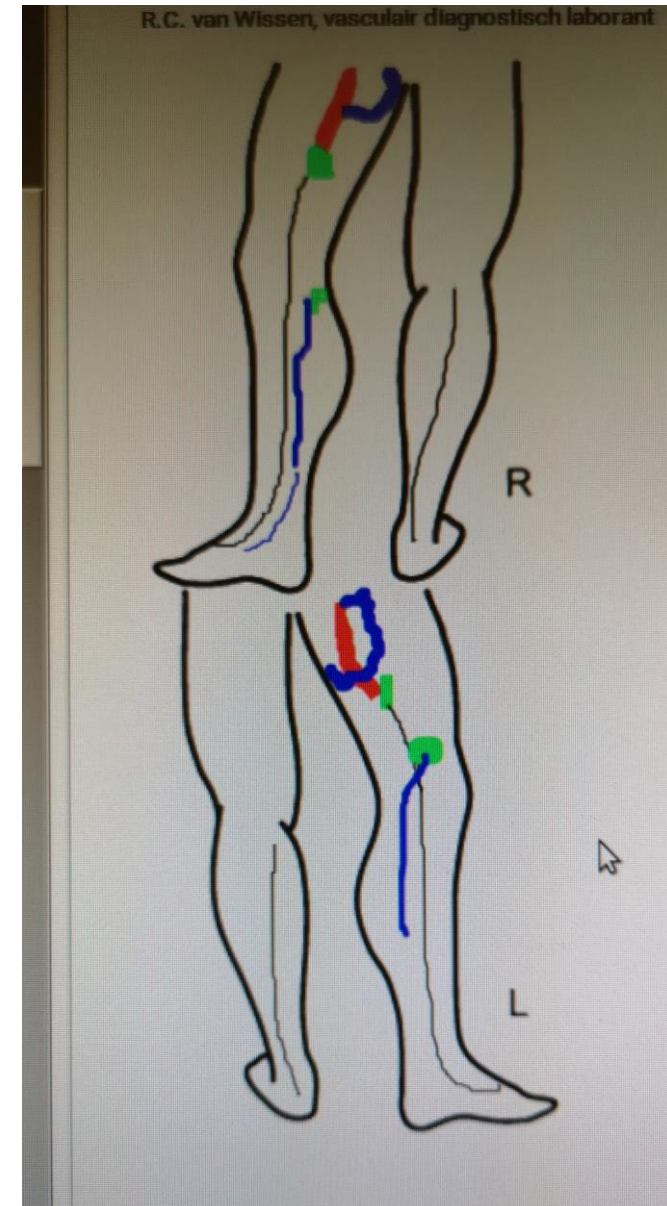
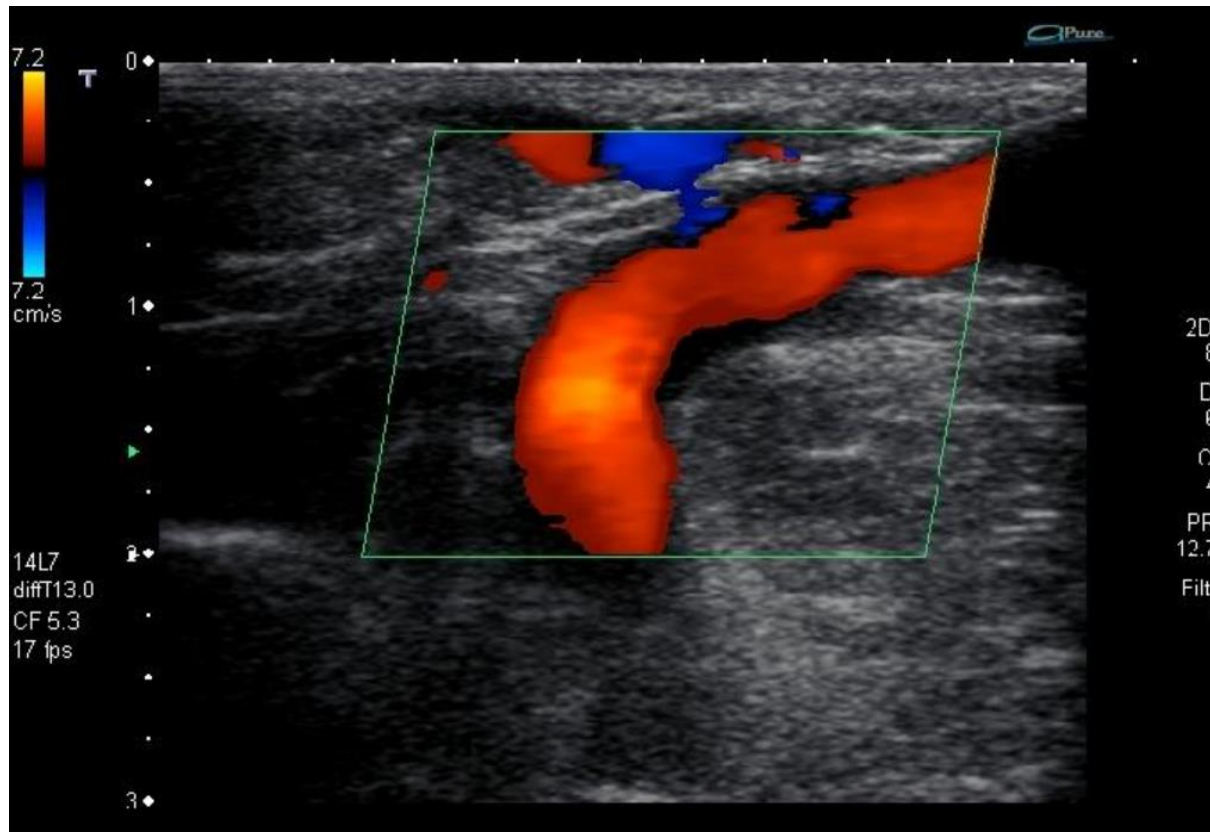
- 64 jarige vrouw
- VG: Migraine, hypertensie, varicesbehandelingen
- Sinds 5 maanden niet genezend ulcus mediale zijde linker enkel
- Sinds 4 maanden thuiszorg
- Afgelopen 4 maanden - 7 verschillende soorten wondbedekkers
- Sinds 3 maanden ambulante compressietherapie
- Behandeling + regie vindt plaats in in de 1e lijn



Ondanks toepassing van geavanceerde verbandmaterialen geen genezing

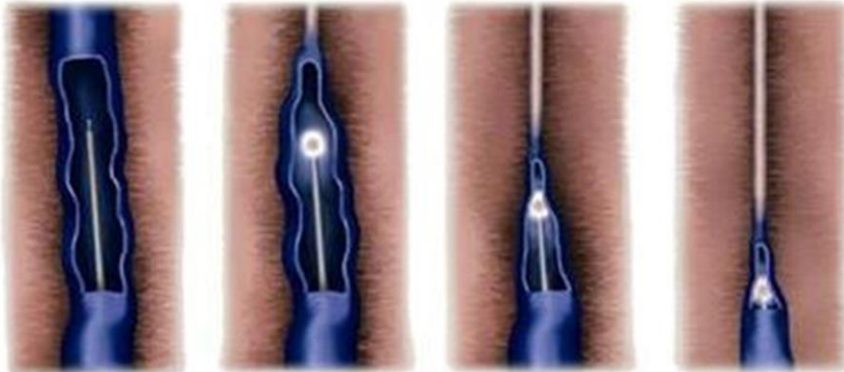
Is mijn verband stuk?

Veneuze insufficiëntie



EndoVenous Laser Treatment (EVLT)

Endovenous Laser Treatment

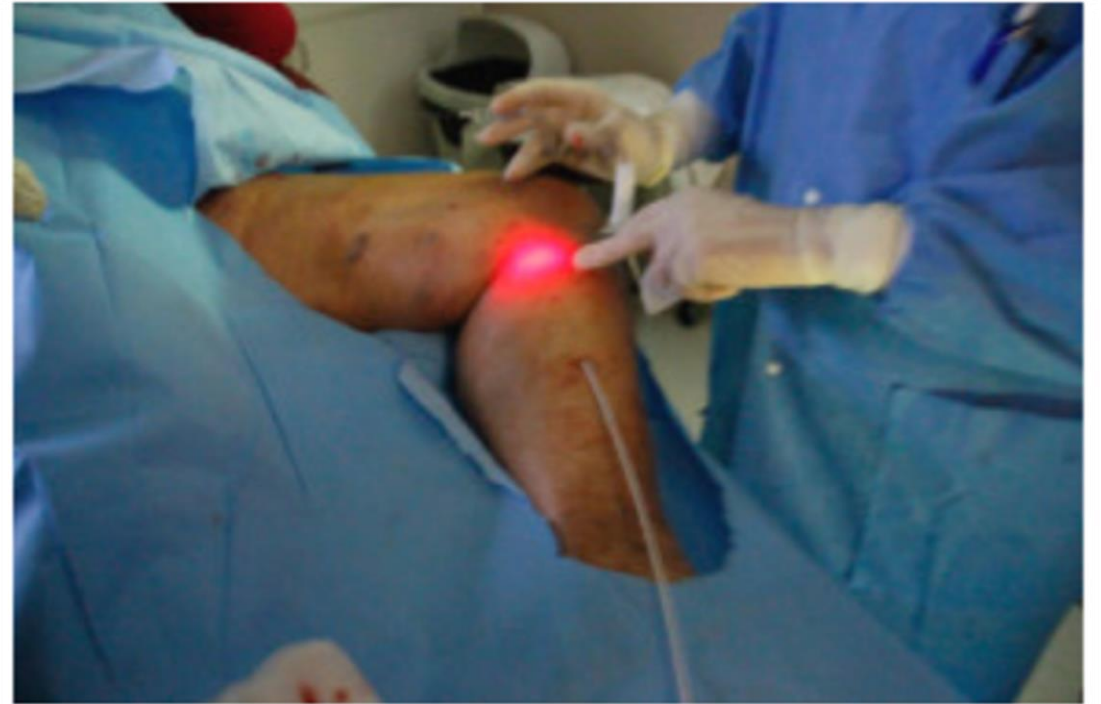

1. Fiber-optic laser is inserted into the diseased vein.

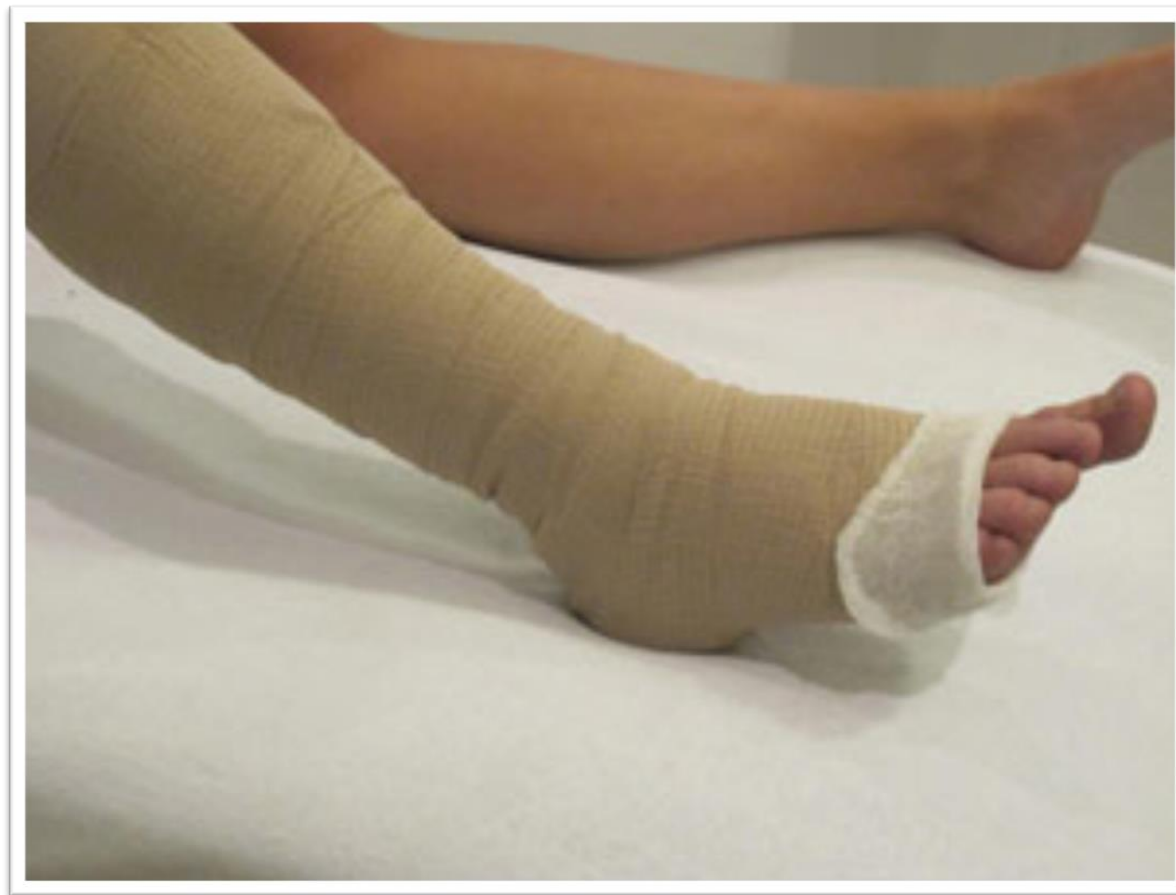2. Laser energy causes vein to collapse.

3. Laser is slowly withdrawn and vein closes.

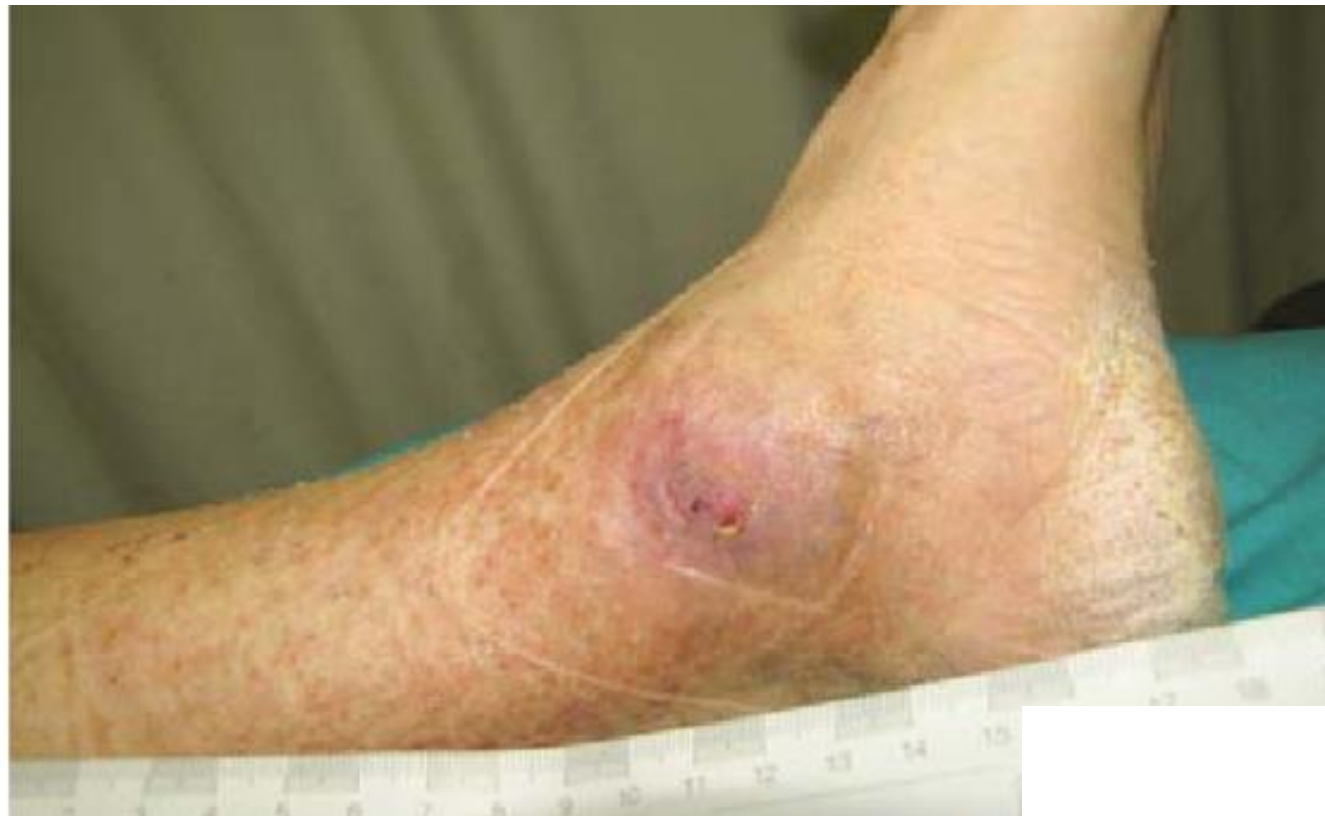4. Vein becomes harmless fibrous tissue and is gradually absorbed.



Ambulante compressie



4 weken na laserbehandeling



Werkt het nou beter ?

Gohel et al, 2018

ORIGINAL ARTICLE

A Randomized Trial of Early Endovenous Ablation in Venous Ulceration

Manjit S. Gohel, M.D., Francine Heatley, B.Sc., Xinxue Liu, Ph.D., Andrew Bradbury, M.D., Richard Bulbulia, M.D., Nicky Cullum, Ph.D., David M. Epstein, Ph.D., Isaac Nyamekye, M.D., Keith R. Poskitt, M.D., Sophie Renton, M.S., Jane Warwick, Ph.D., and Alun H. Davies, D.Sc. for the EVRA Trial Investigators*

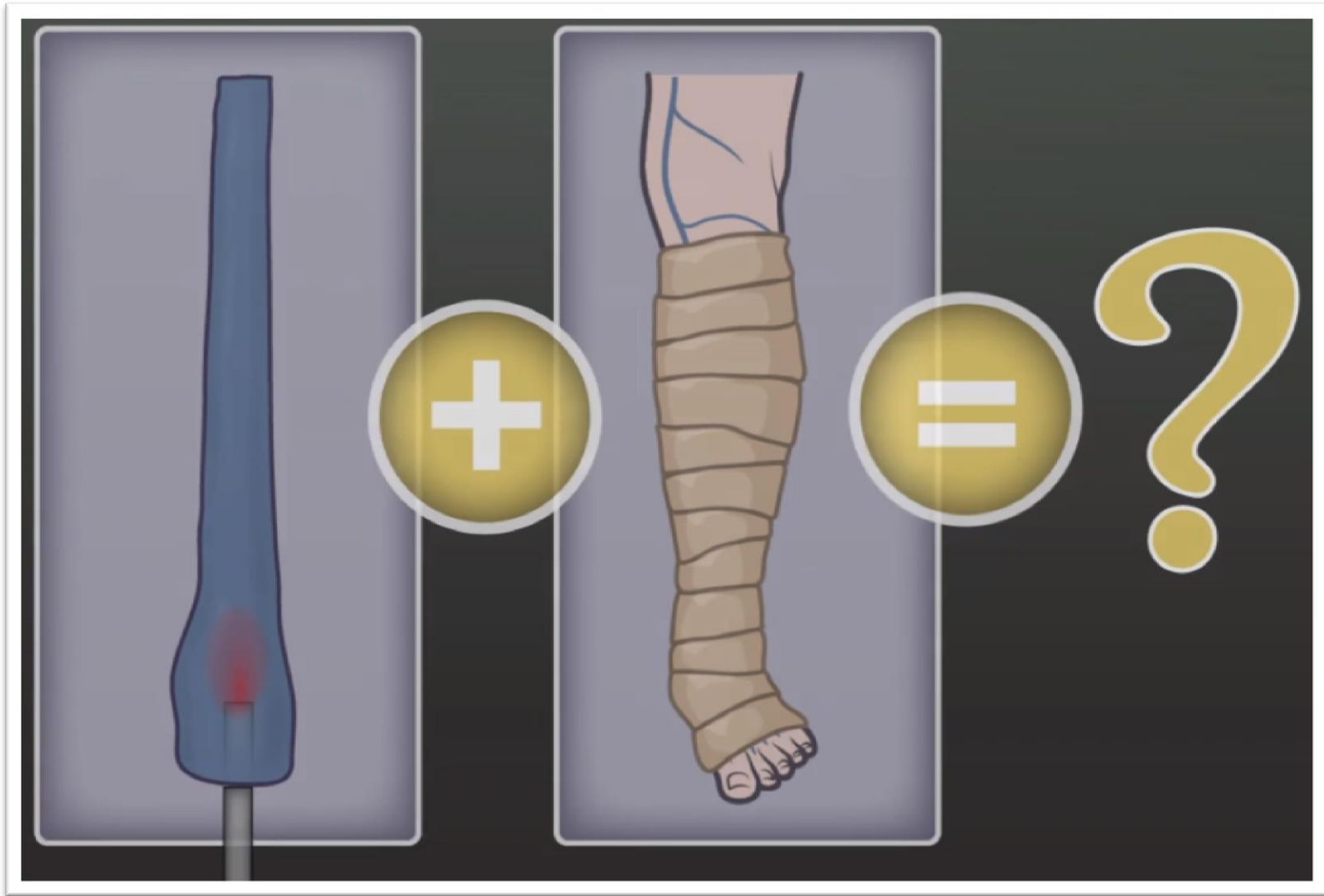


The **NEW ENGLAND**
JOURNAL of **MEDICINE**

May 31, 2018

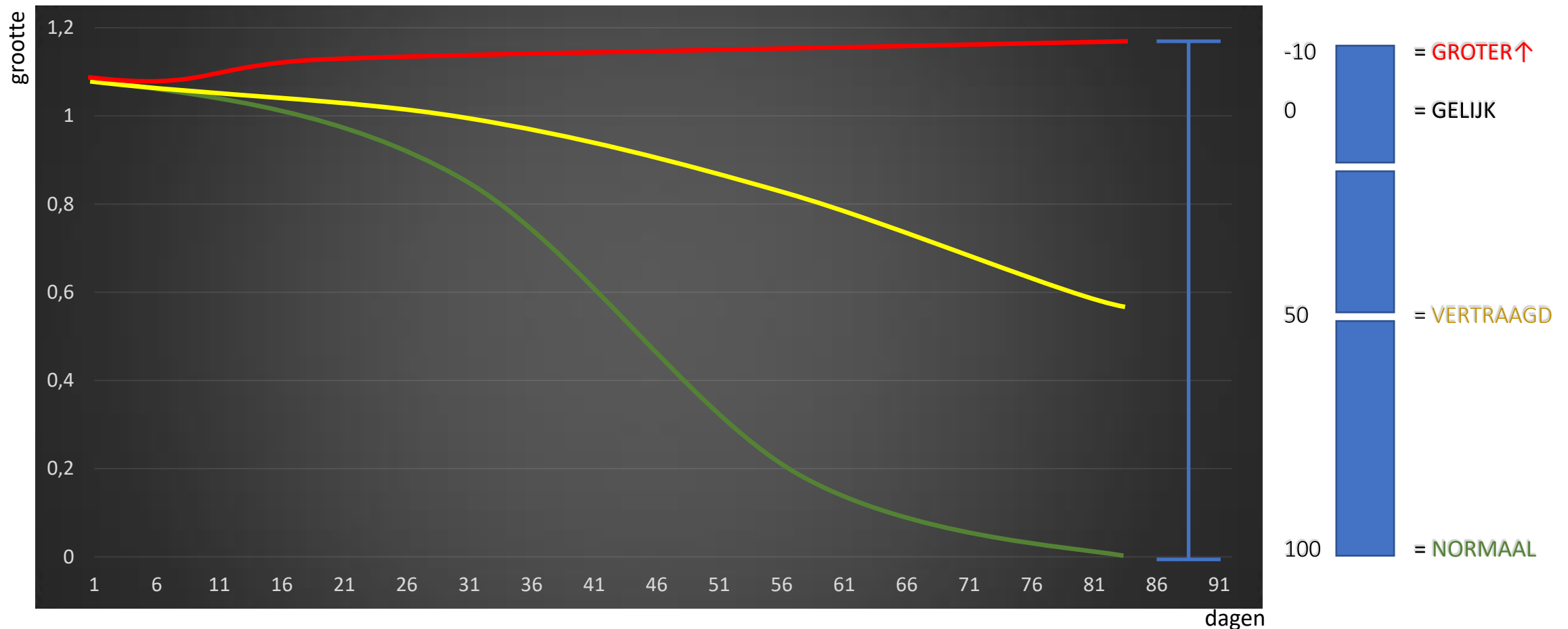
N Engl J Med 2018; 378:2105-2114

DOI: 10.1056/NEJMoa1801214



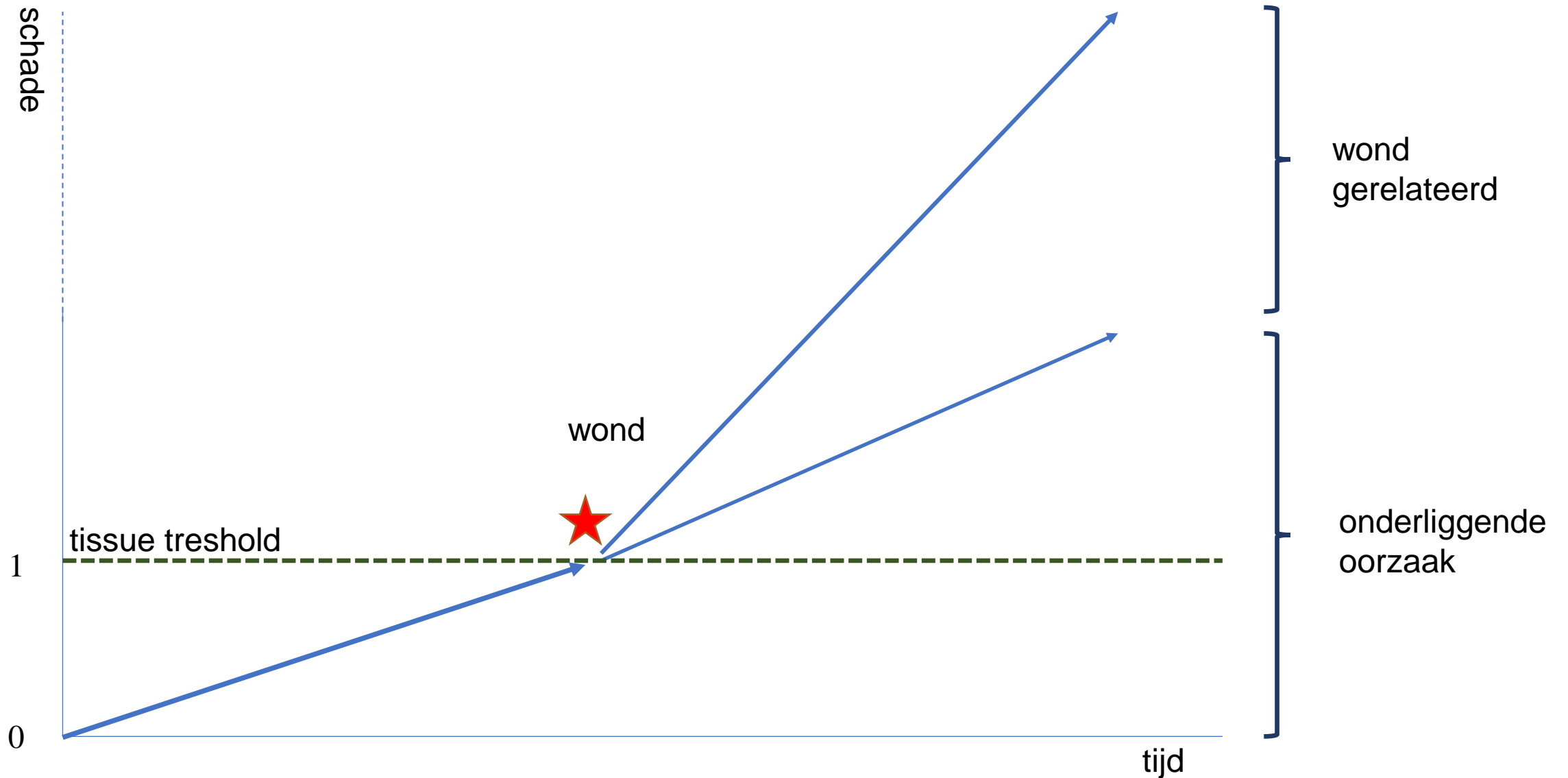
Wat is hier aan de hand

Wondgenezing >>> normaal of vertraagd

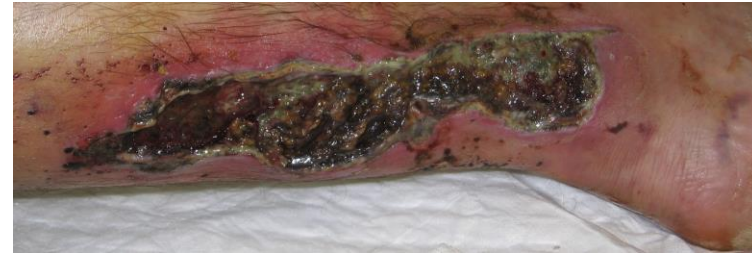

Klinisch beloop

kent meerdere oorzaken in 2 hoofdgroepen.



5 level interventie



Level	diagnose	relevantie	interventie	behandeling
0 Algemeen				
1 Patiënt				
2 Wond				
3 Orgaansystemen				
4 Cel				

Practice based practice
eerst diagnose



De diagnose stelt oorzaak wond en beloop vast.



Time is **geen** diagnose



Sluit arteriële of veneuze component uit



Sluit diabetes uit



Sluit neuropathie uit



Pas dan je verband kiezen

Practice based practice
keuze verband



Geen maceratie of lekken



Kan lang blijven zitten



Zwemmen en/of douchen



Let op QOL



Als je je werk goed doet
kan je verband schitteren.

Gaan we voor gaas...
of blijven we verbinden?

