

# Huidzorg bij wondzorg

Chantal van Weersch

Wondconsulent & Verpleegkundig Specialist AGZ

Team Wondzorg Zuid-Limburg - Zuyderland thuiszorg

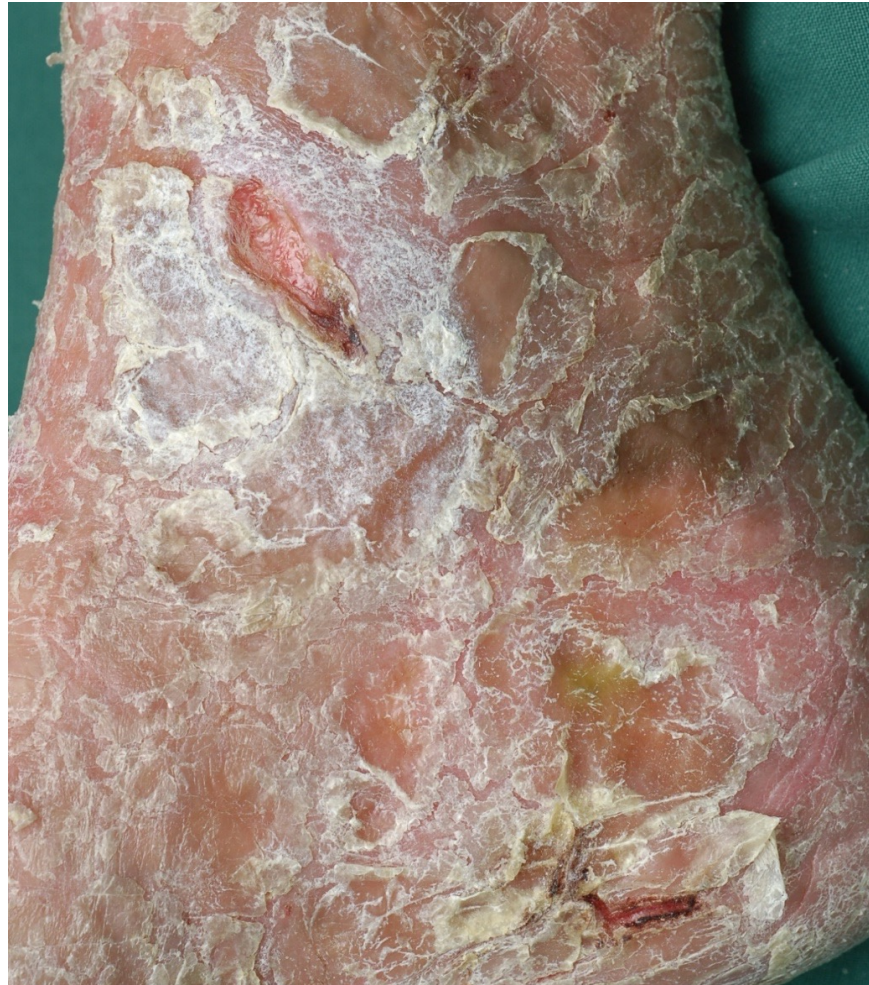WCS commissielid ulcus cruris/ dermatologie

18<sup>de</sup> WCS Wondcongres 18 april 2023

# Disclosure belangen spreker

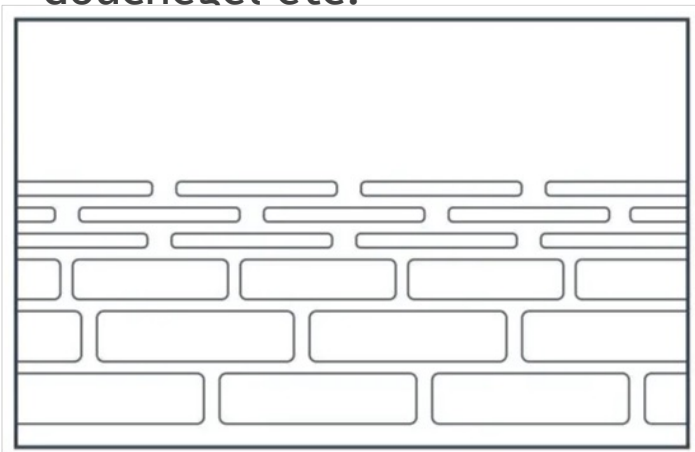
(Potentiële) belangenverstrengeling	Geen
Voor bijeenkomst mogelijk relevante relaties met bedrijven	Geen
<ul style="list-style-type: none"><li>- Sponsoring of onderzoeksgeld</li><li>- Honorarium of andere (financiële) vergoeding</li><li>- Aandeelhouder</li><li>- Andere relatie, namelijk</li></ul>	N.v.t.

# Droge huid en schilfering

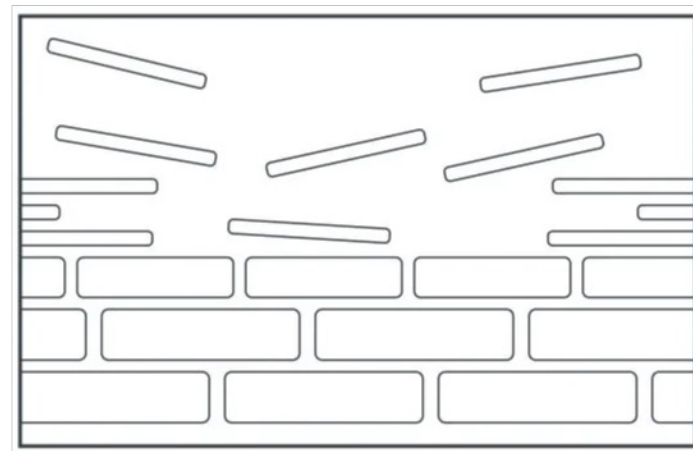


# Veroorzakers droge huid

- ▶ Genetisch bepaald: het huidtype is van nature droger dan gemiddeld.
- ▶ Fysische factoren: zoals bijvoorbeeld warm douchen, Uv-straling etc.
- ▶ Aangeboren huidziekten
- ▶ Ouderdom
- ▶ Gebruik van stoffen die huidvetten doen verdwijnen, zoals bijvoorbeeld zeep, douchegel etc.



Gezonde barrière lipidelaag



Verstoorde barrière lipidelaag

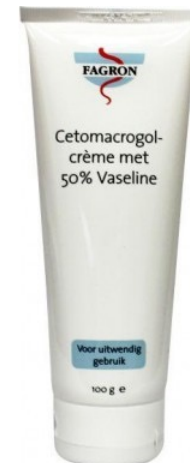
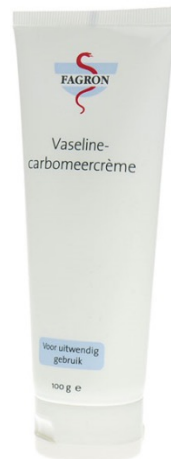
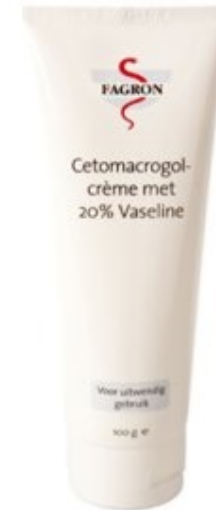# Behandeling droge huid

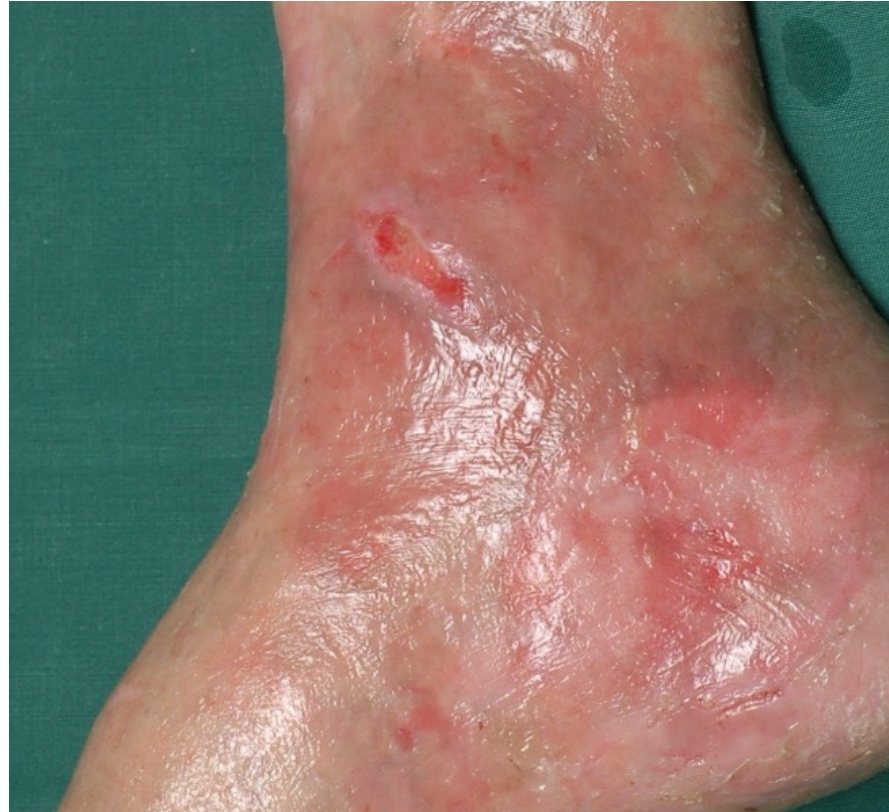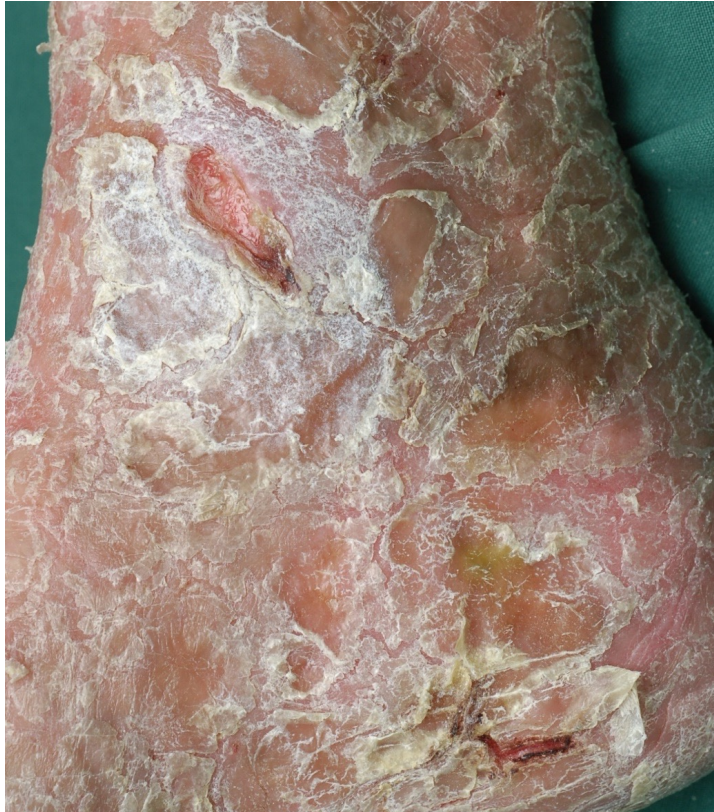- ▶ Gebruik basiszalven
- ▶ Douchen met beleid:
  - Niet te warm, niet te vaak, niet te lang
  - Gebruik doucheolie i.p.v. zeep

# Behandeling droge huid

- Raad een zalf aan.

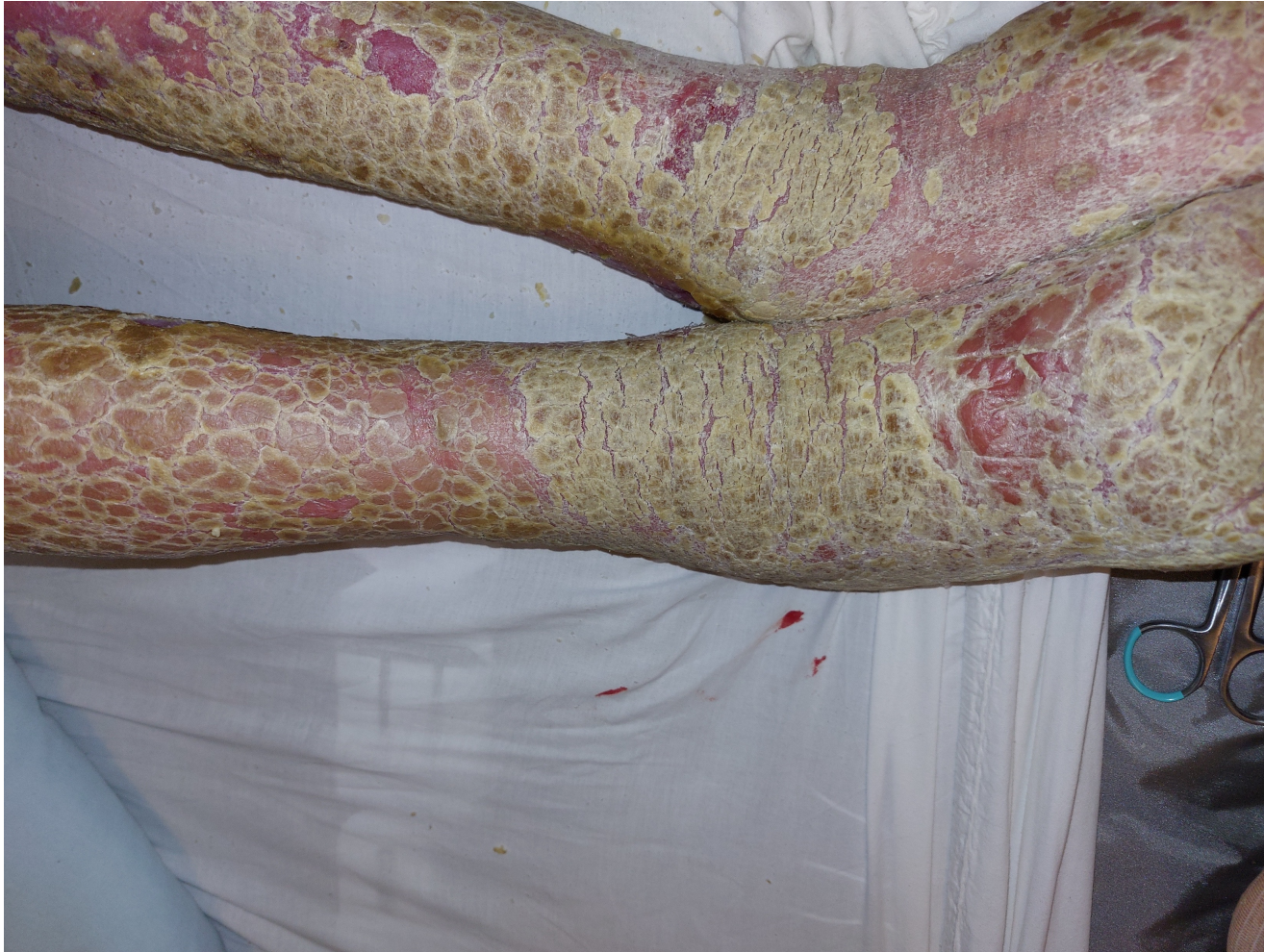

# Droge huid en schilfering





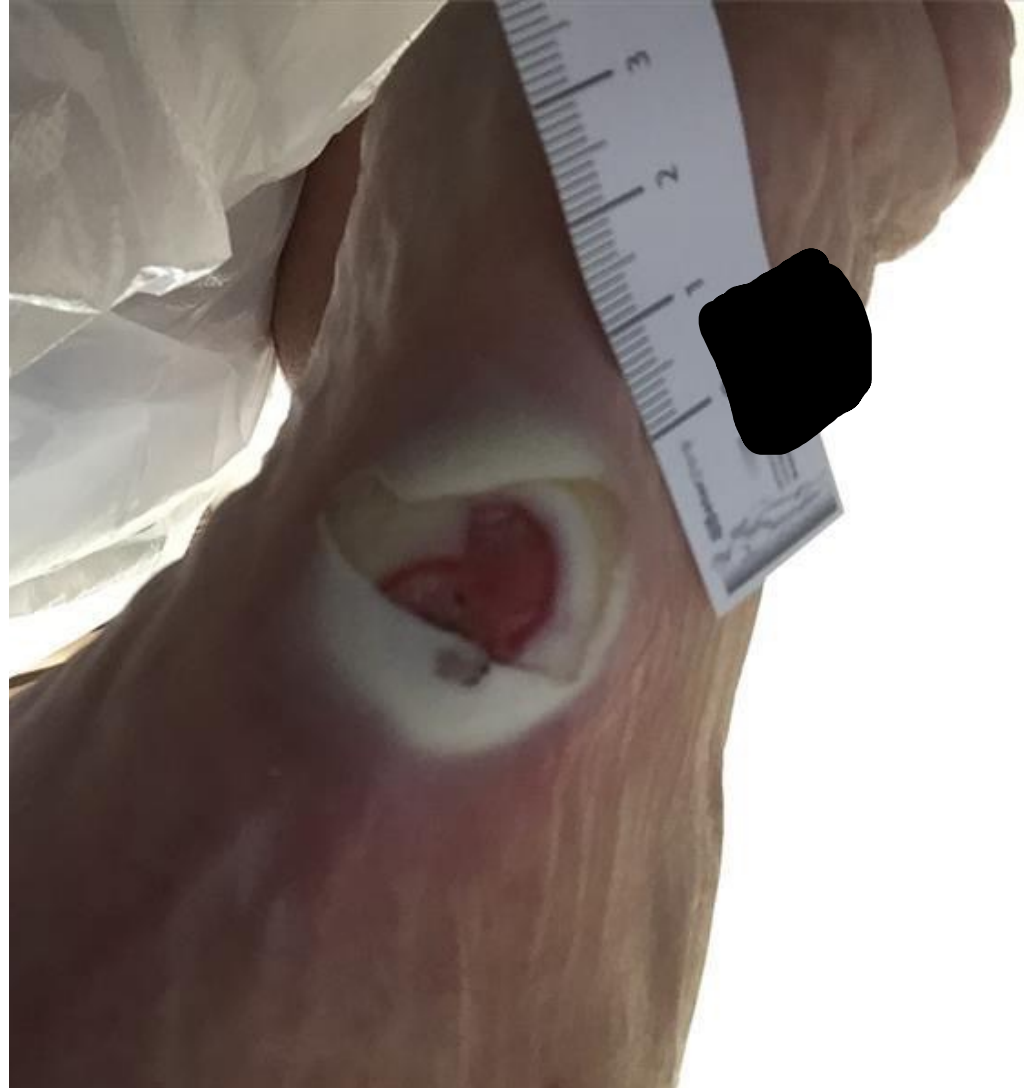# Droge huid of eczeem ??



# Differente & indifferente zalven en crèmes

- ▶ Differente zalven crèmes: MET medicijn toegevoegd
- ▶ Indifferente zalven crèmes: ZONDER medicijn toegevoegd

# Maceratie

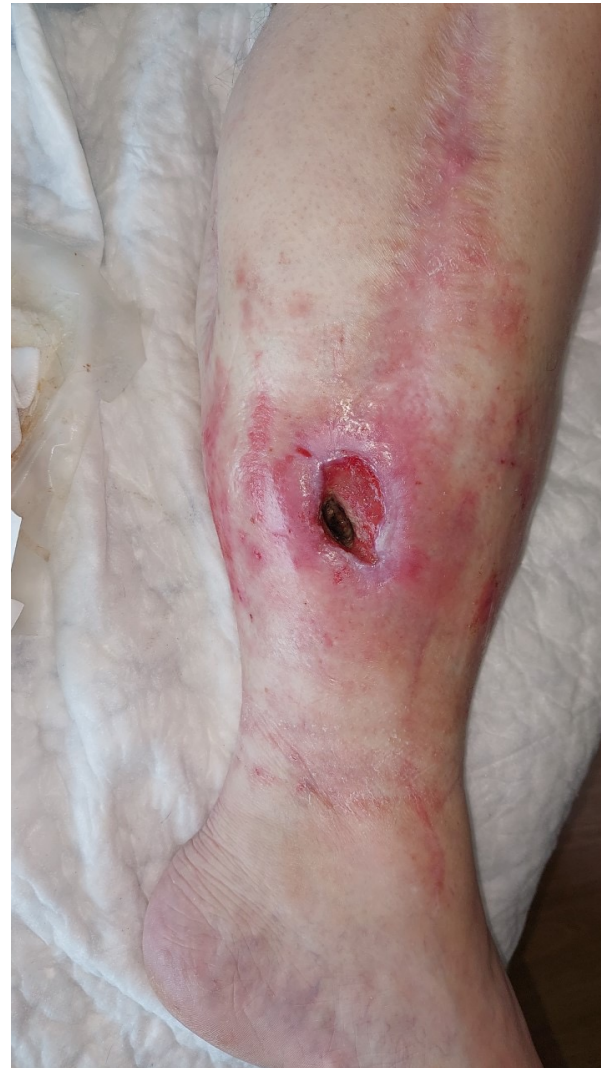
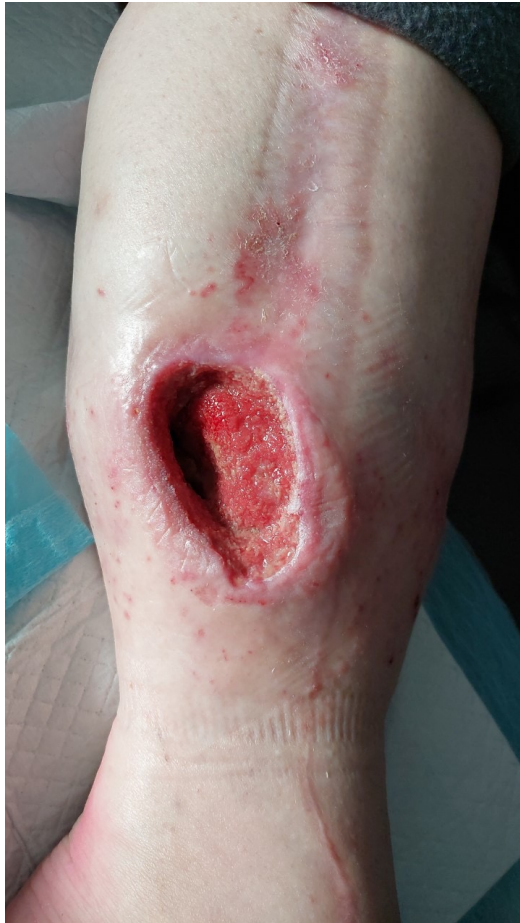


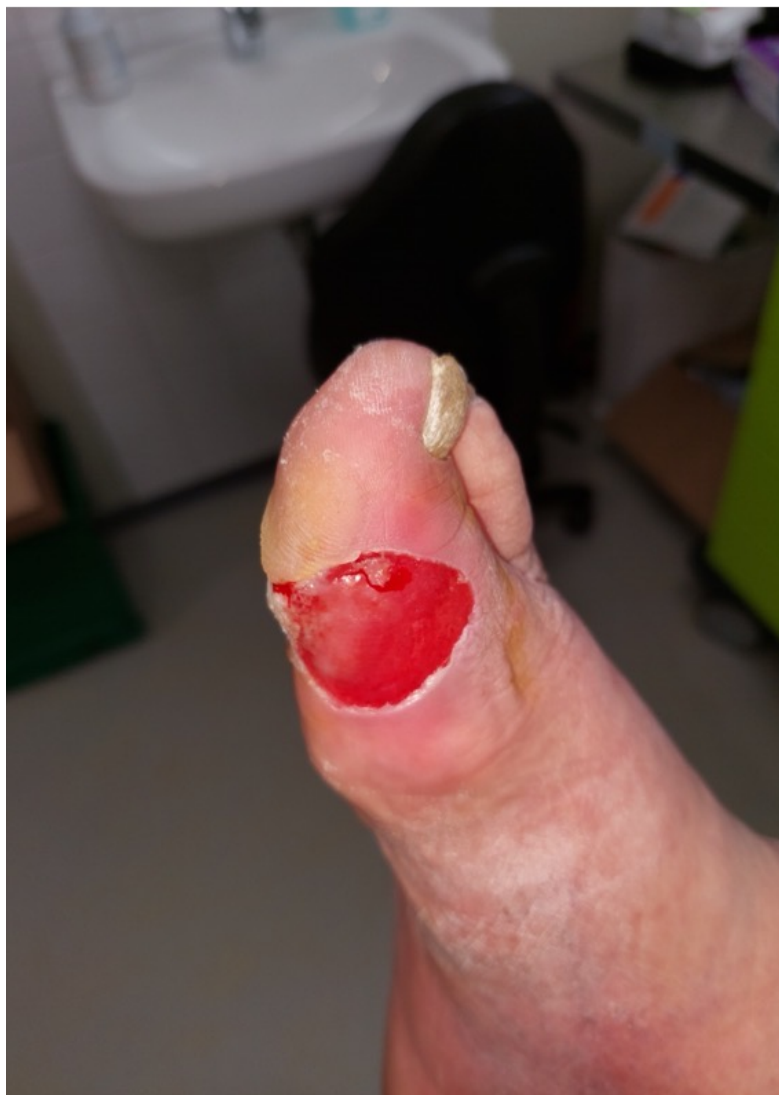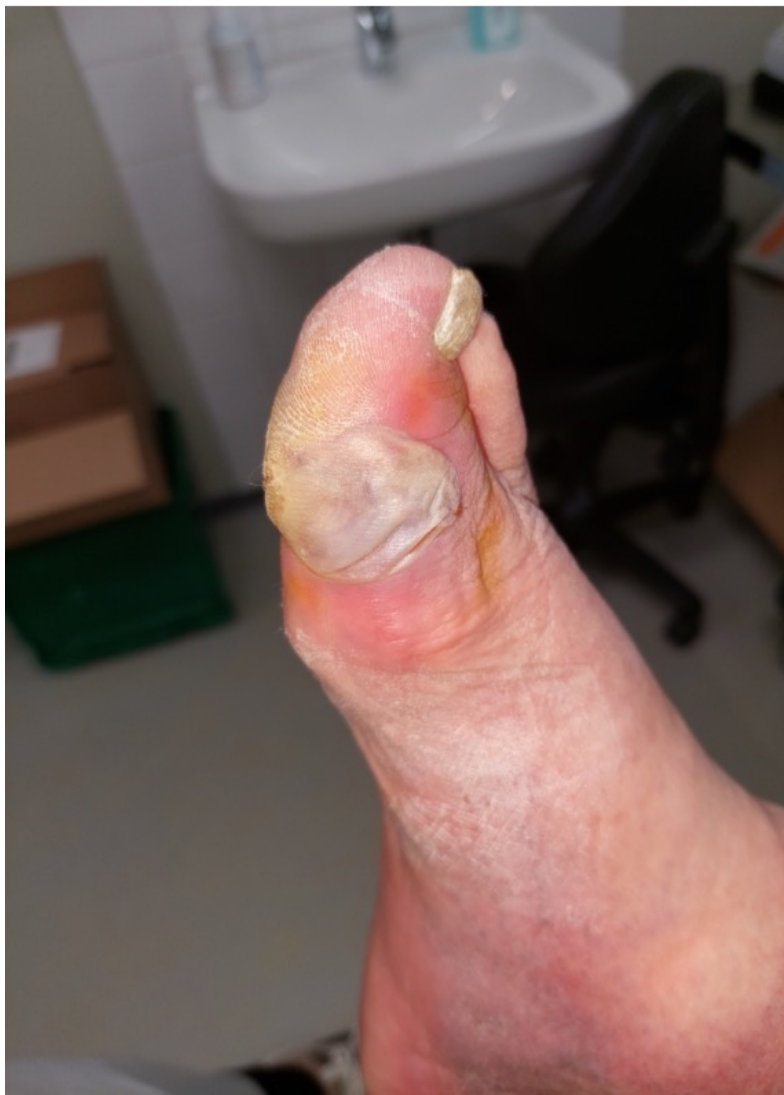# Behandeling maceratie

- ▶ Verbandkeuze
  - Pas de juiste frequentie toe
- ▶ Barrière swabs, spray, doekjes, crème
- ▶ Zinkolie

# Huidreactie bij negatieve druktherapie

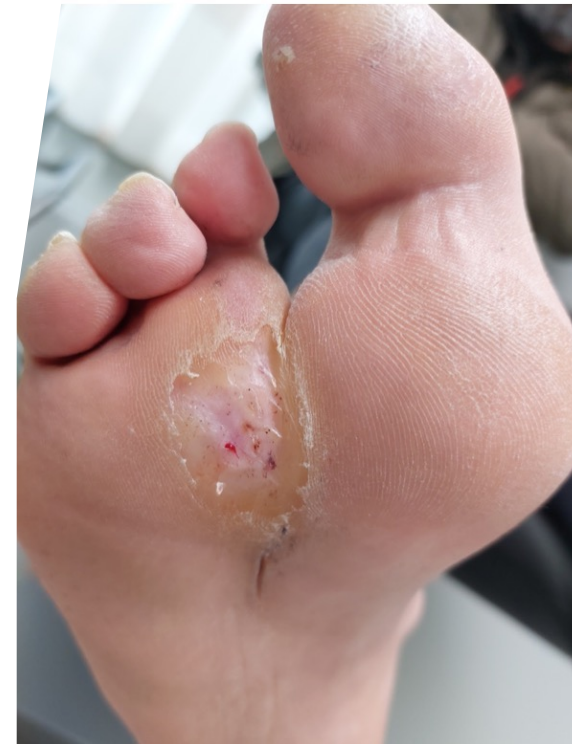
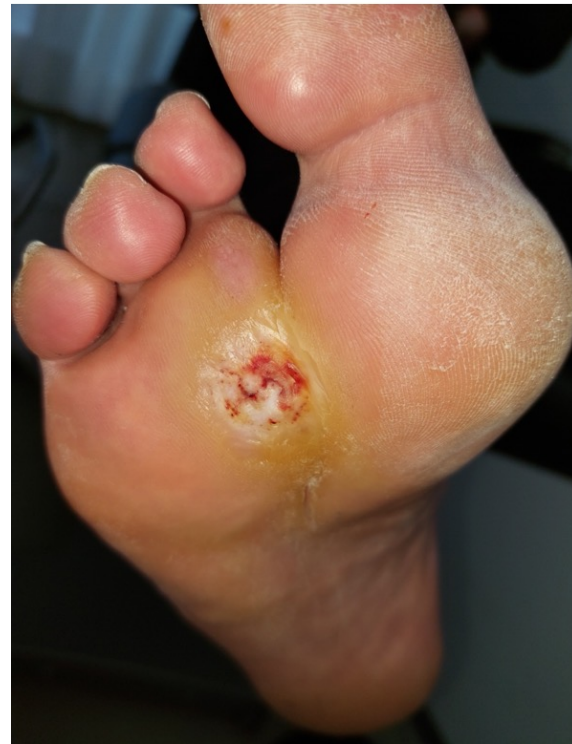
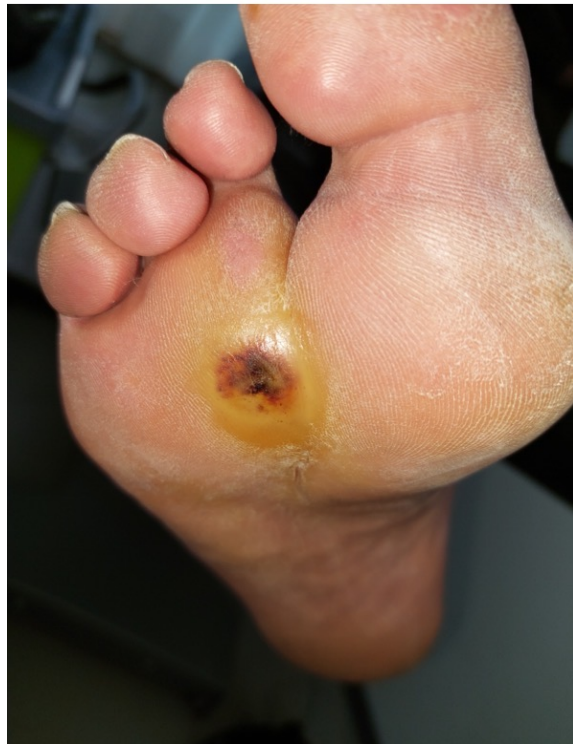# Blaarvorming

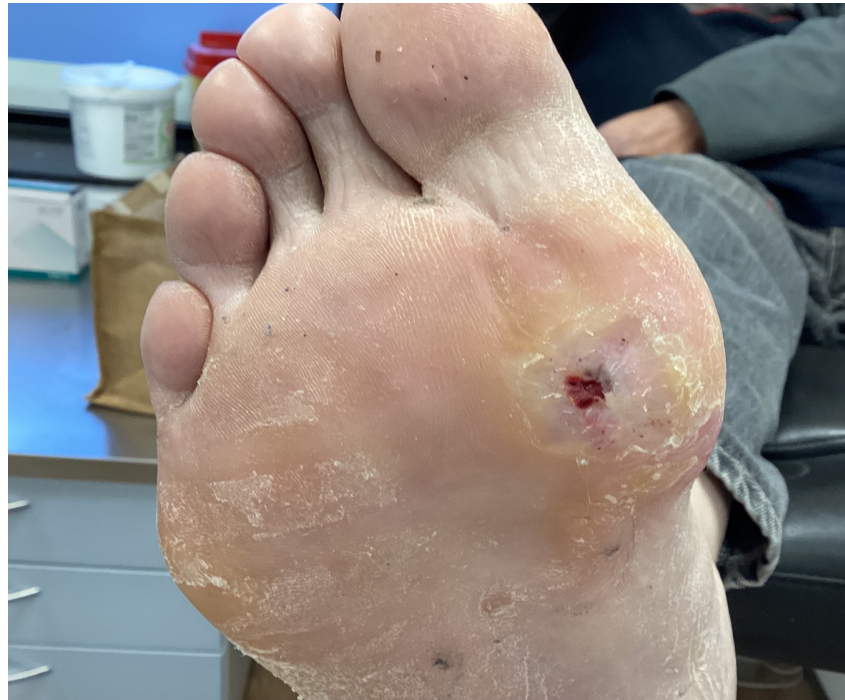
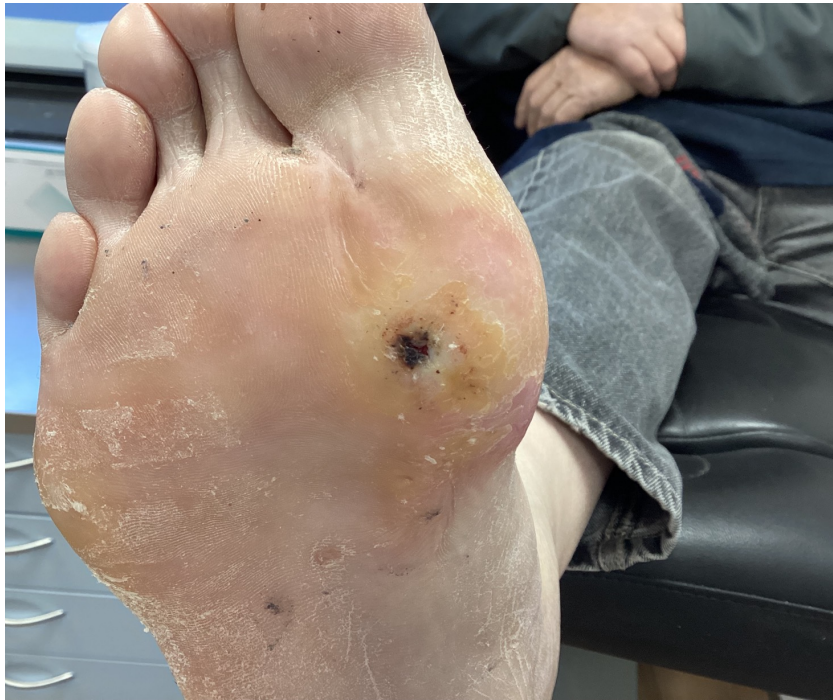


# Callusvorming

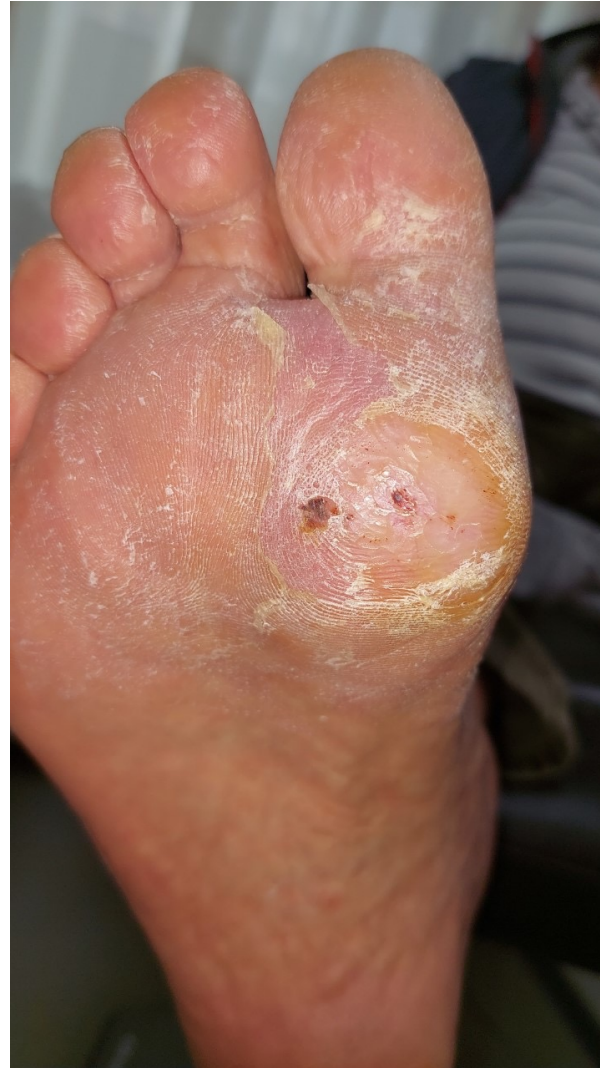
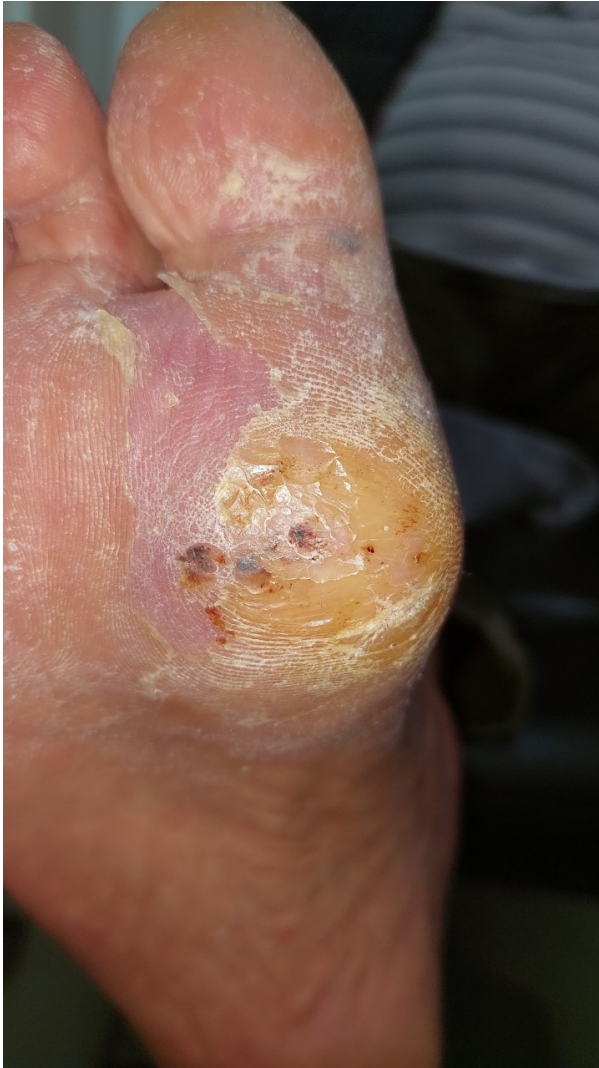
# Callusvorming



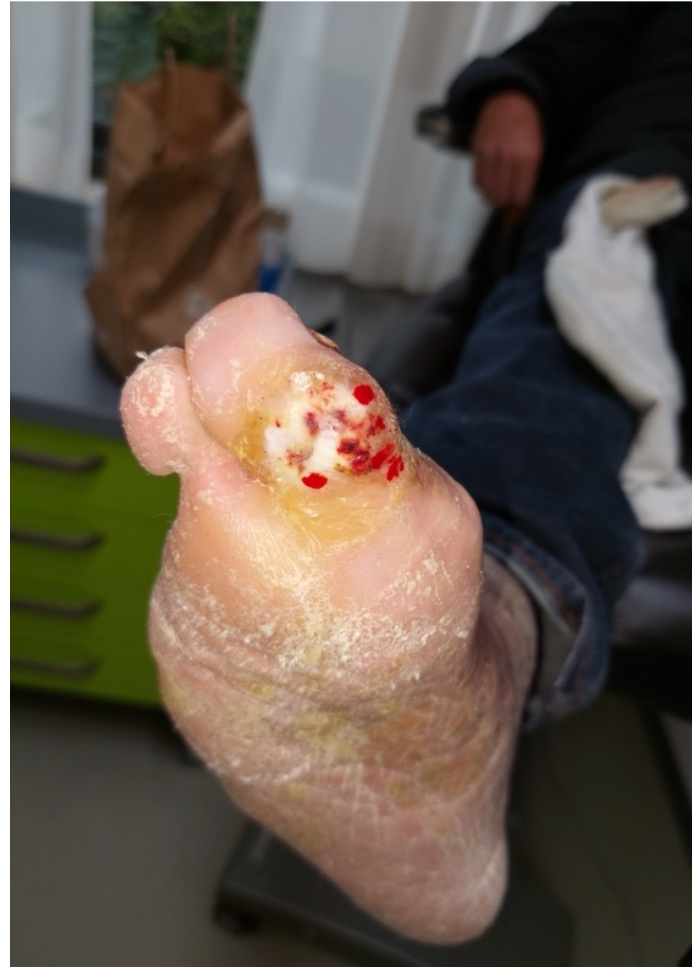
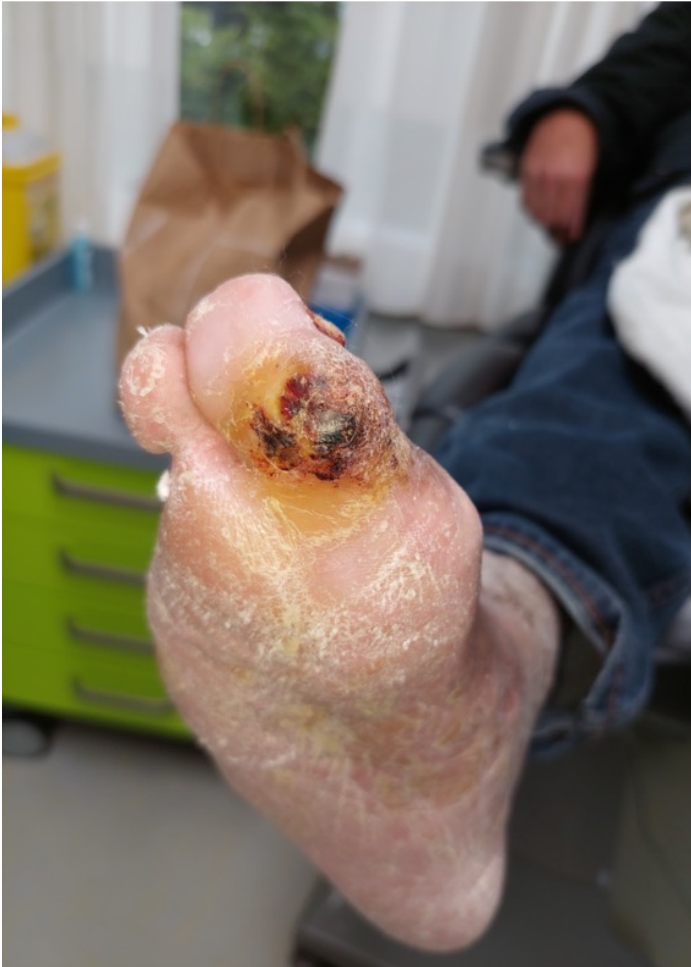
# Callusvorming

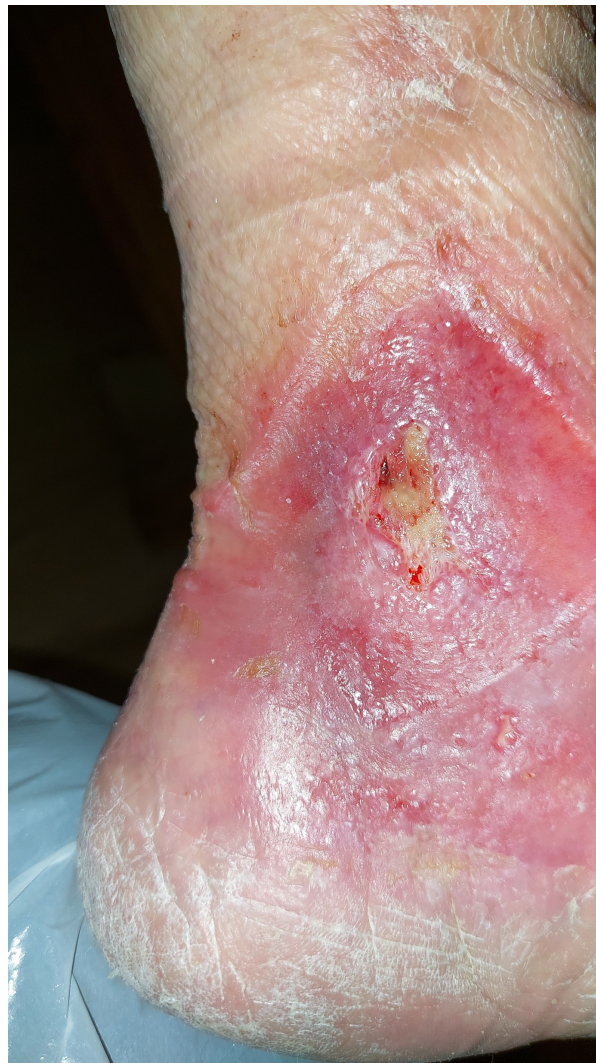
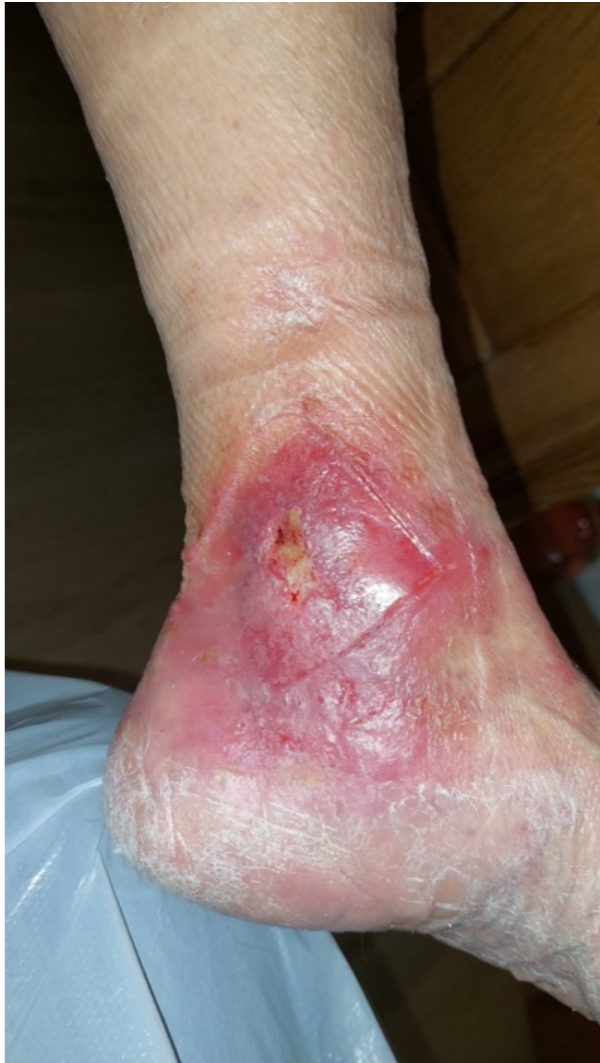


# Callusvorming



# Contacteczeem

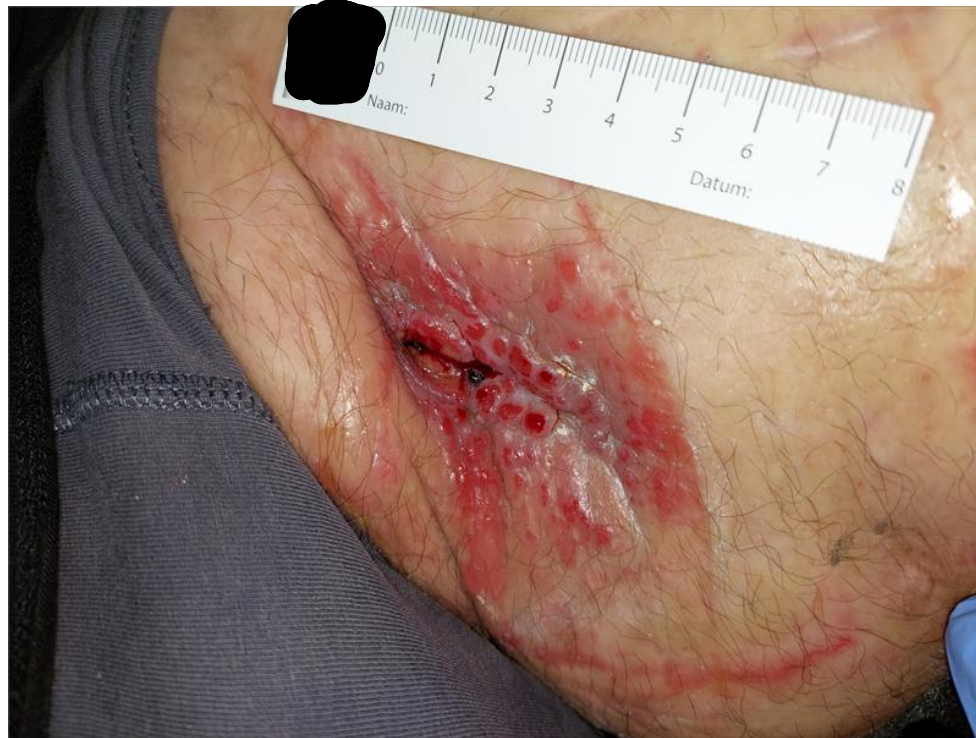
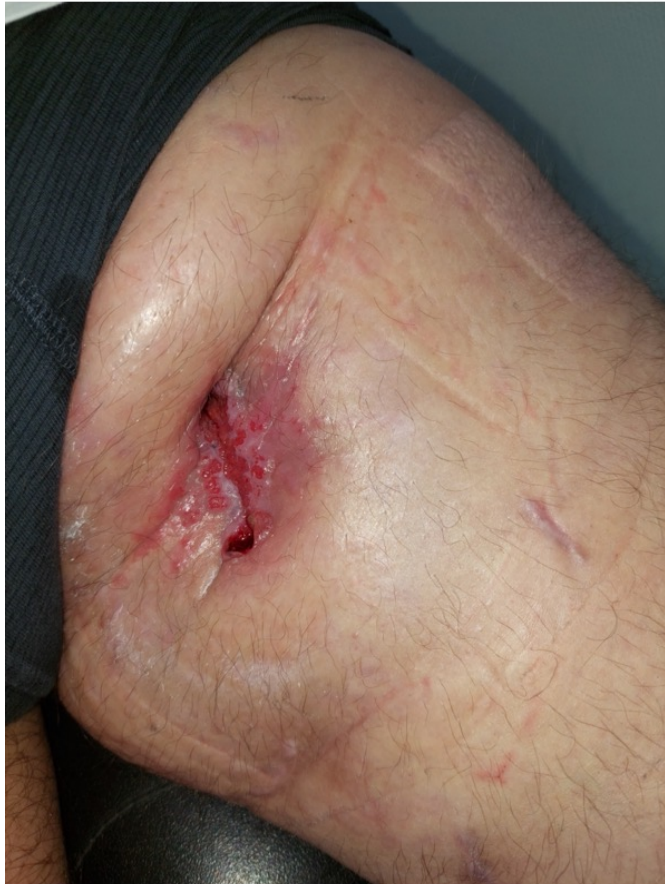
# Contacteczeem

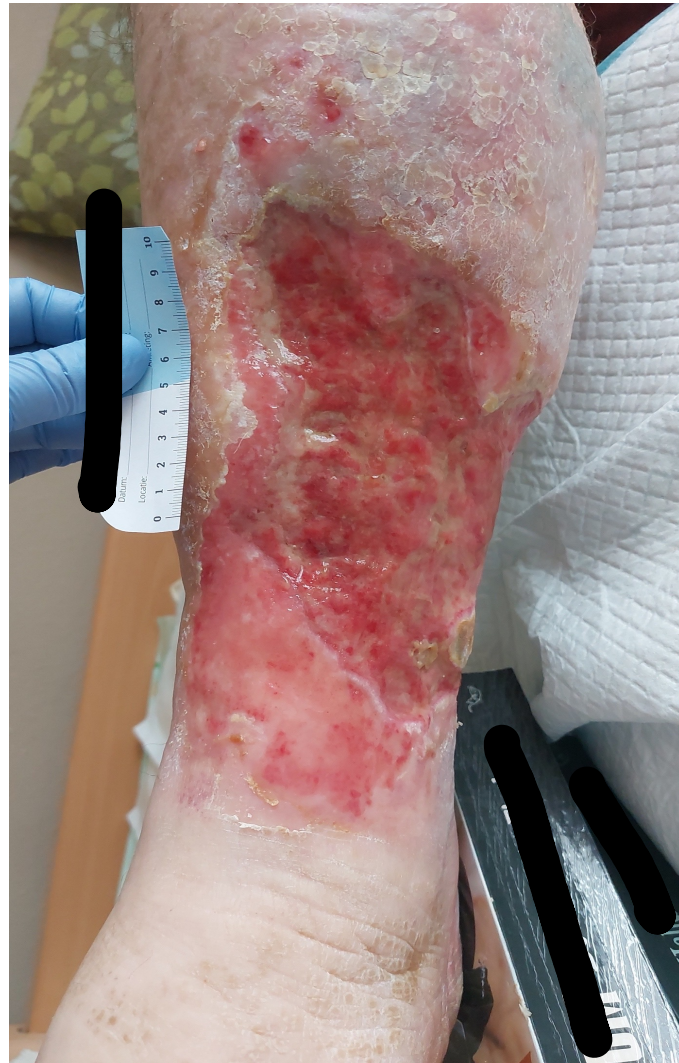- ▶ Oorzaak: contact met een stof waarvoor contactallergie is ontwikkeld.
- ▶ Acut, subacut als chronisch manifesteren.
- ▶ Behandeling: oorzakelijke stof vermijden + corticosteroiden.



# Contacteczeem

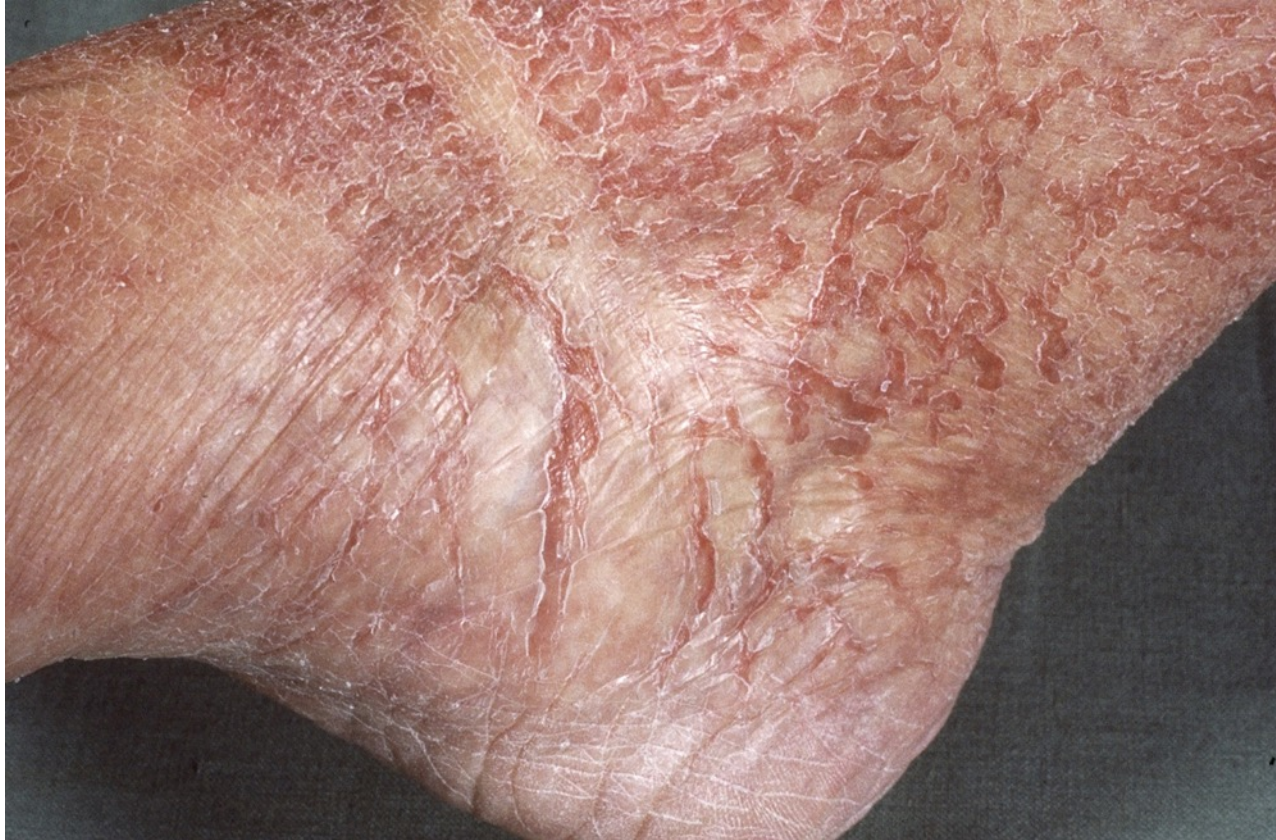

# Contacteczeem



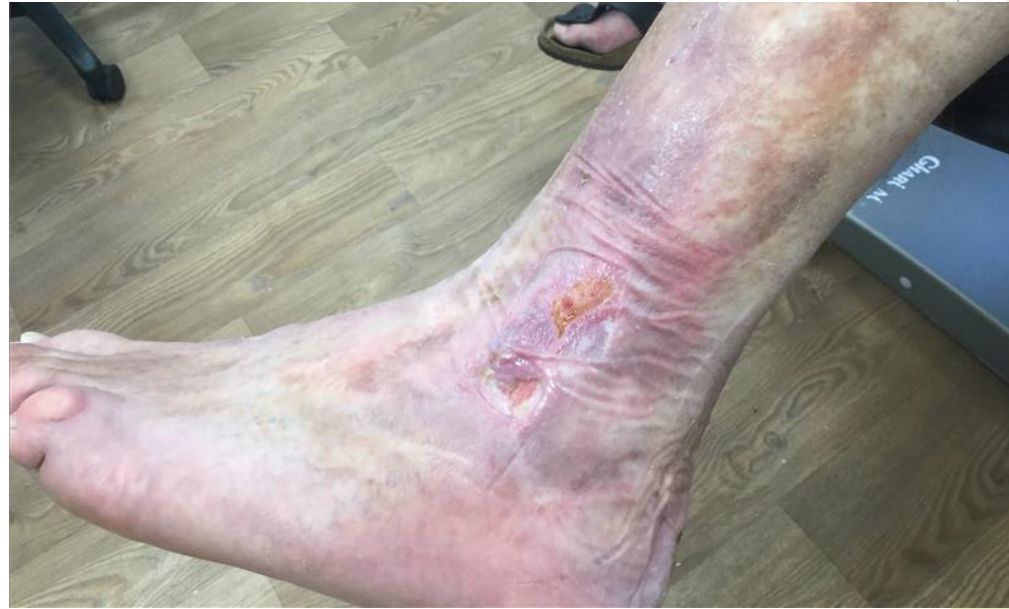
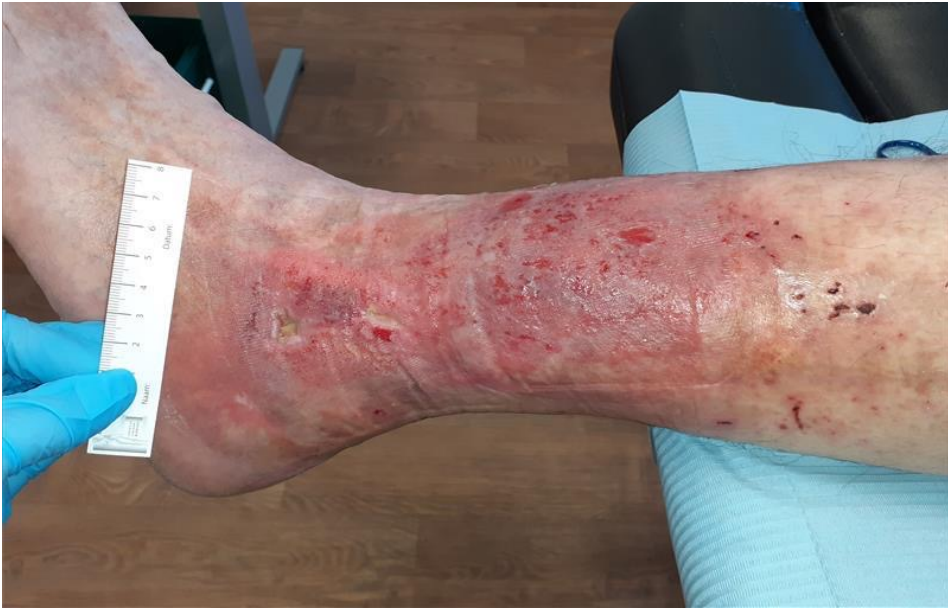
# Craquelé eczeem



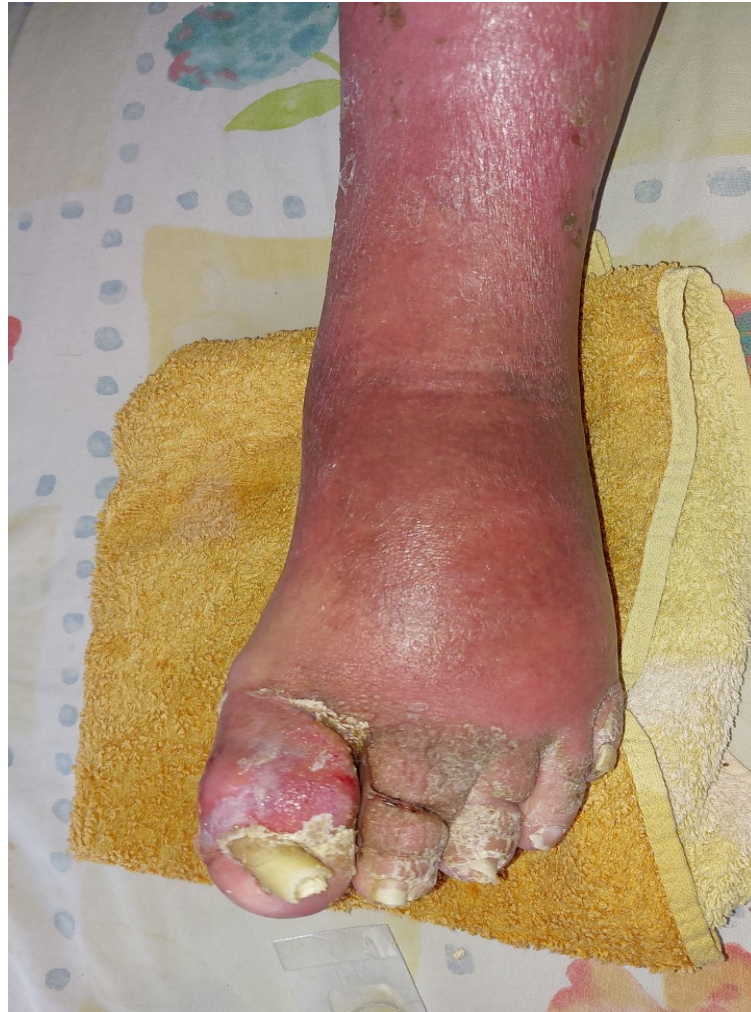

# Hypostatisch eczeem

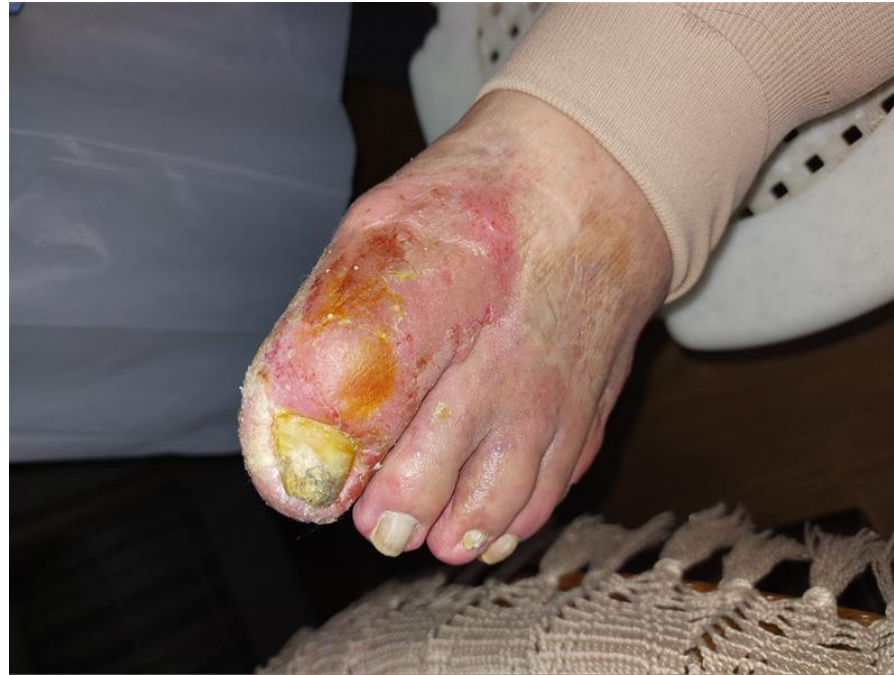
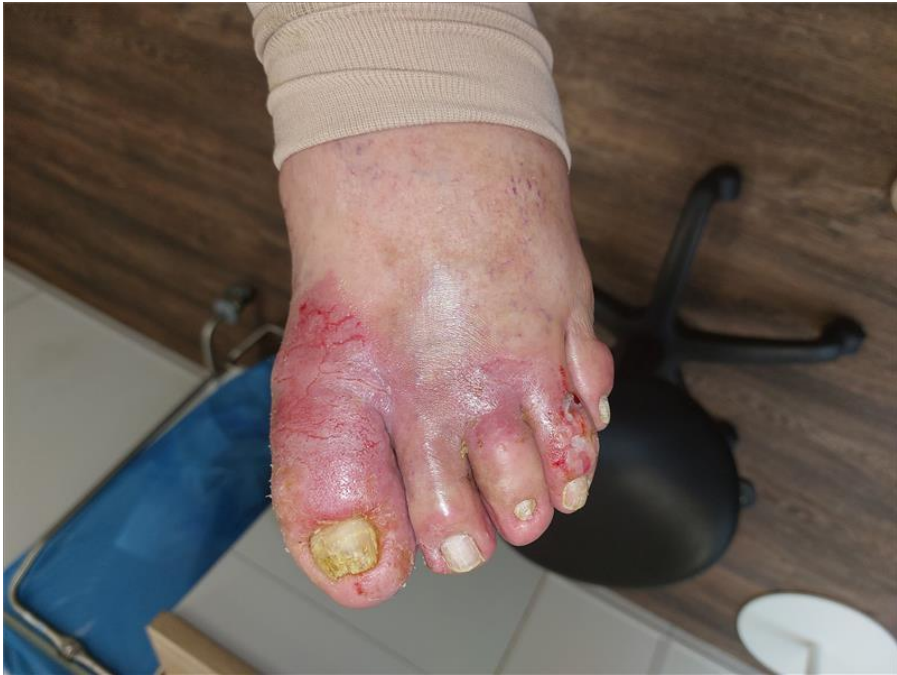
Eczeem gelokaliseerd aan de onderbenen bij veneuze insufficiëntie.

# Mycose



# Eczeem of mycose ??

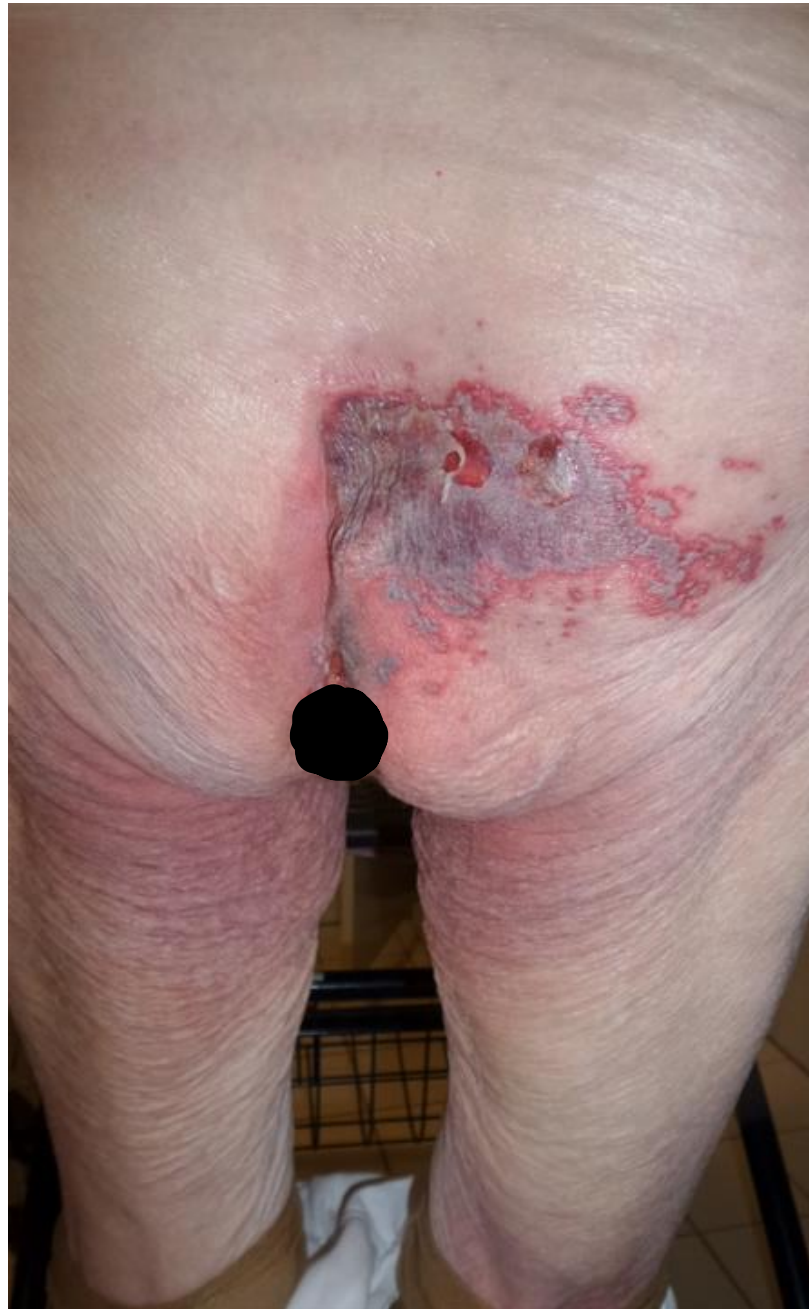




# Eczeem of ...

- ▶ Niet scherp begrenst
- ▶ Breidt zich snel uit
- ▶ Pijnklachten
- ▶ Jeuk
- ▶ Blaarvorming
- ▶ Geen induratie

# Herpes zoster





Bedankt voor  
jullie  
aandacht !