



Kenniscentrum Wondzorg

Decubitus aan de hiel!?

Peter Quataert

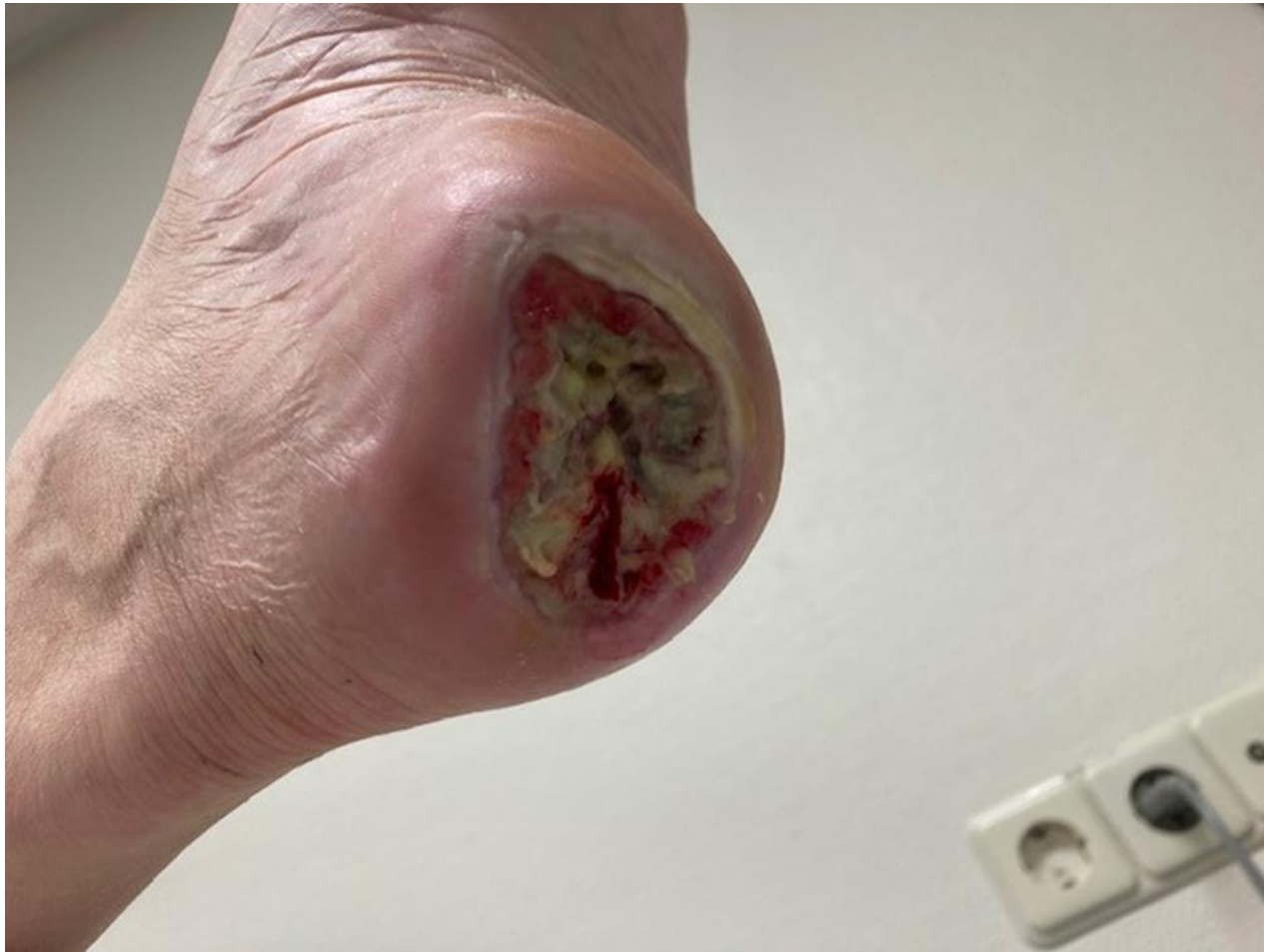Verpleegkundig specialist

WCS Decubituscommissie

Disclosure belangen spreker

(potentiële) belangenverstrengeling	Geen
Voor bijeenkomst mogelijk relevante relaties met bedrijven	Geen
<ul style="list-style-type: none">• Sponsoring of onderzoeksgeld• Honorarium of andere (financiële) vergoeding• Aandeelhouder• Andere relatie, namelijk ...	<ul style="list-style-type: none">• N.v.t.• N.v.t.• N.v.t.• N.v.t.

Decubitus aan de hiel!?

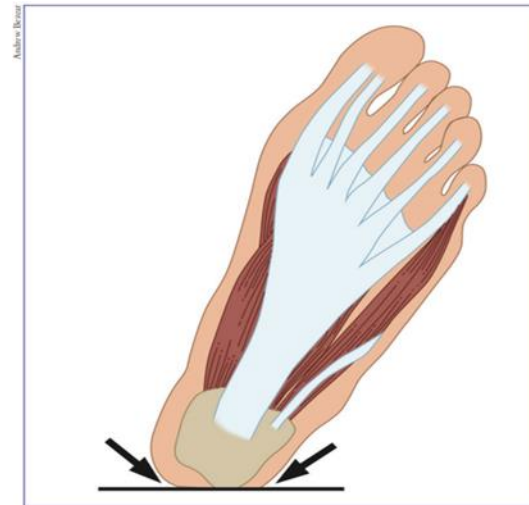
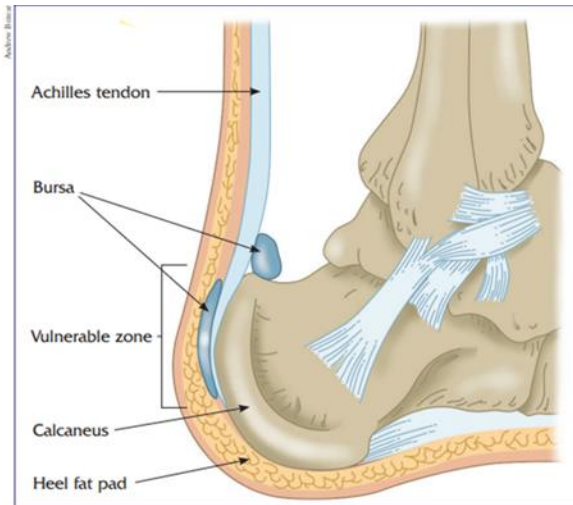


Definitie decubitus

- Decubitus is een plaatselijke schade aan de huid en/of het onderliggende weefsel ten gevolge van druk, al of niet in combinatie met schuifkrachten. Decubitus ontstaat meestal op de plaats van een uitstekend bot, maar kan ook het gevolg zijn van druk van medische of andere hulpmiddelen (V&VN Richtlijn Decubitus 2021)

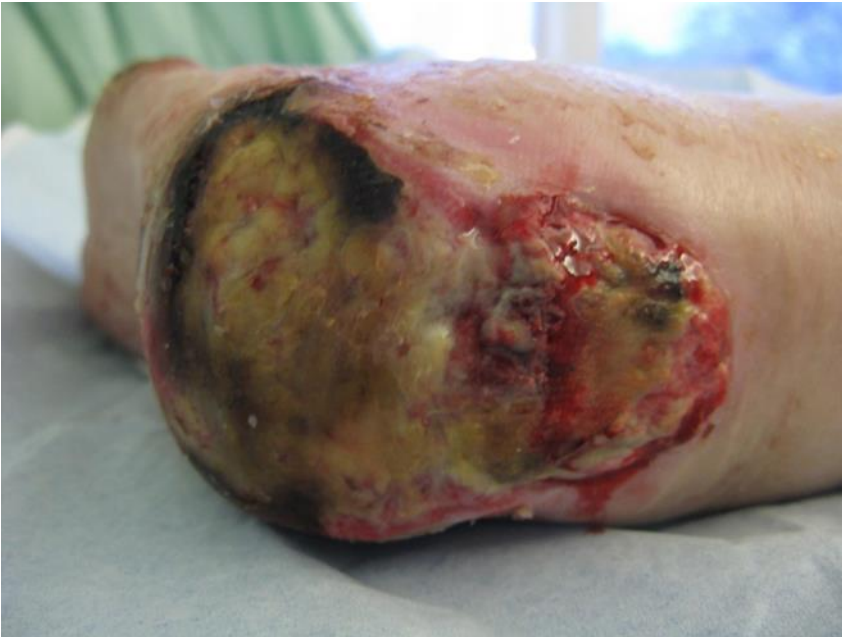Extra risico hiel!

- Aangezien de hiel een dunne huid en minimaal vet en spieren heeft, is deze zeer vatbaar voor ontwikkelen van decubitus. Tevens kan de druk te beperkt gespreid of verplaatst worden (Weststrate, Adriaansen & Van der Eerden, 2008)

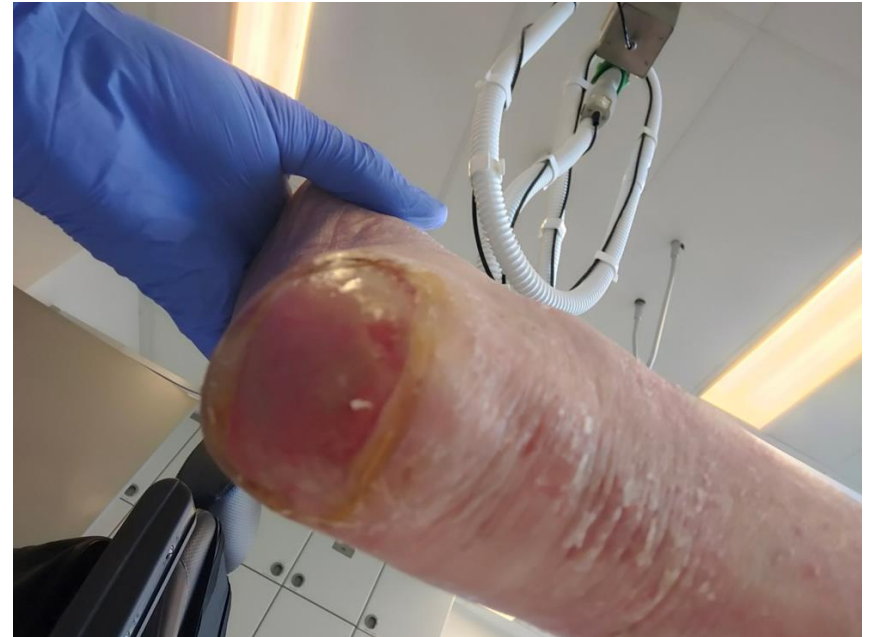

Decubitus aan de hiel!?

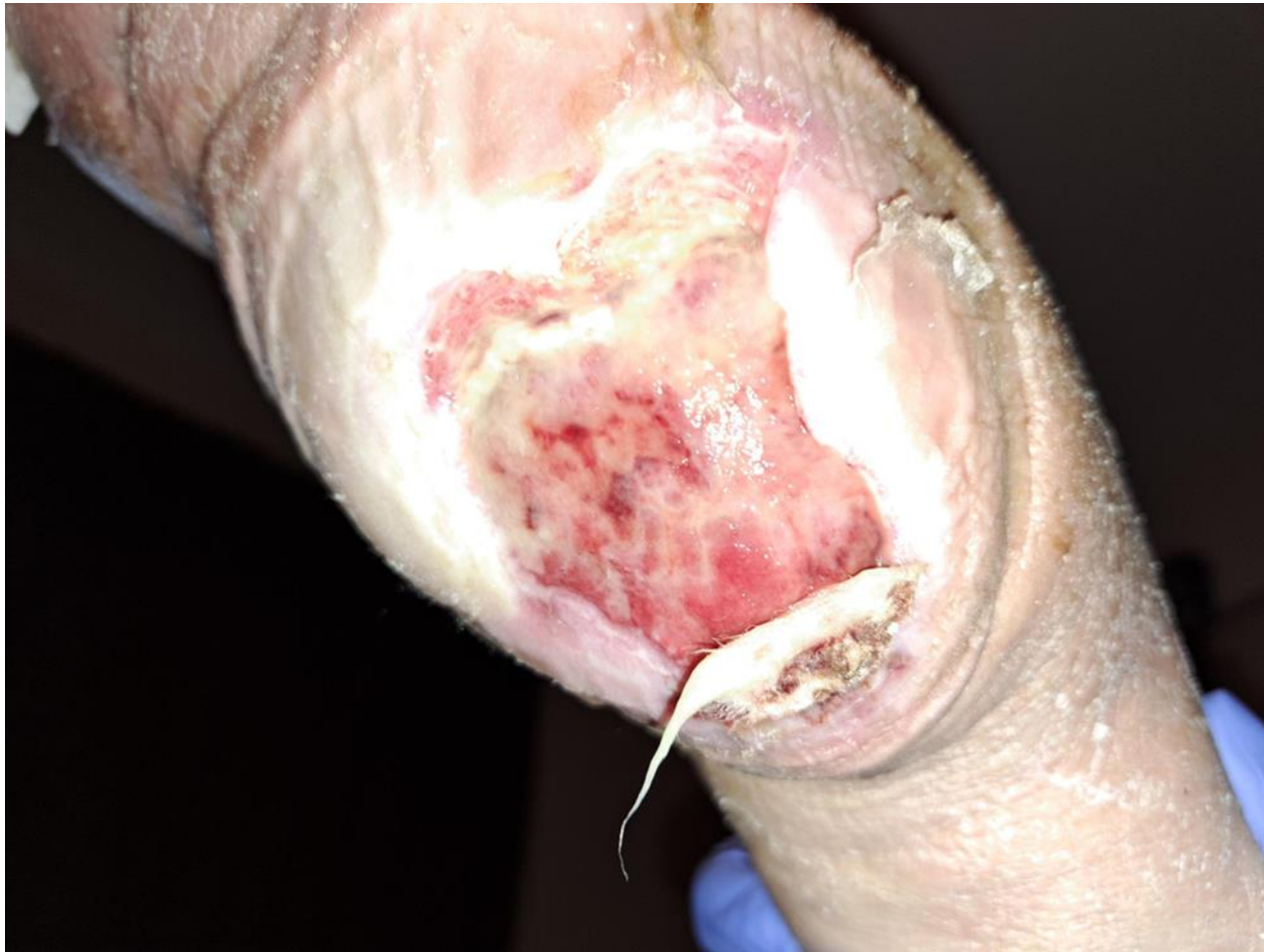Druk



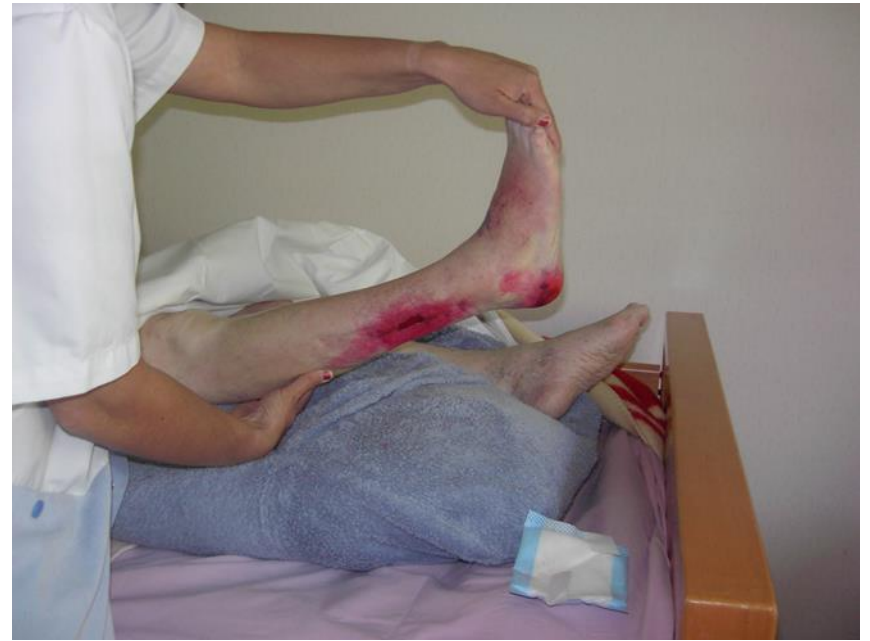Schuifkrachten



Decubitus aan de hiel!?



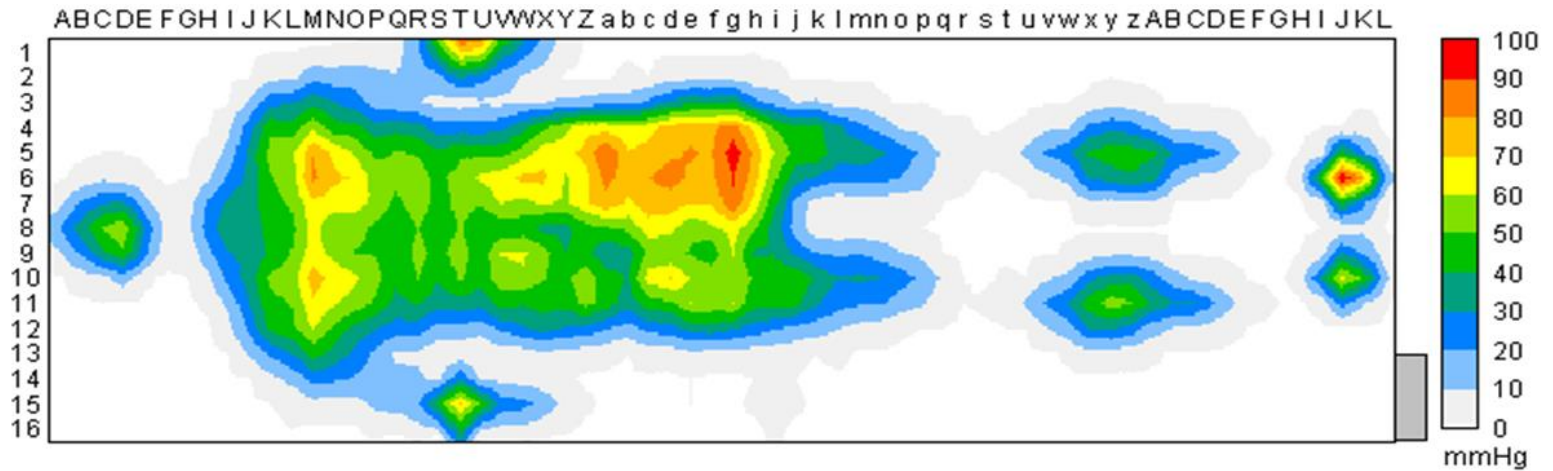
Oorzaak: DRUK



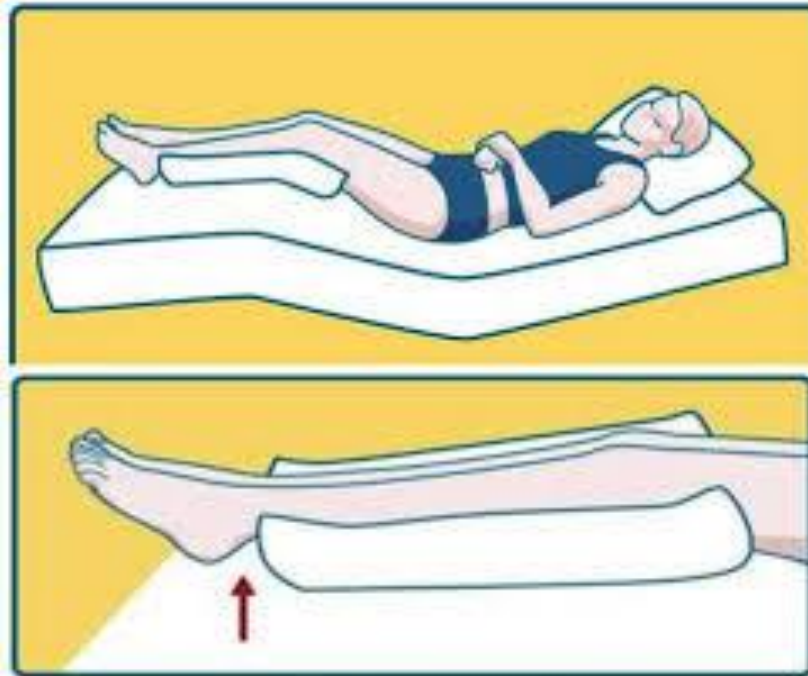
Oorzaak: DRUK



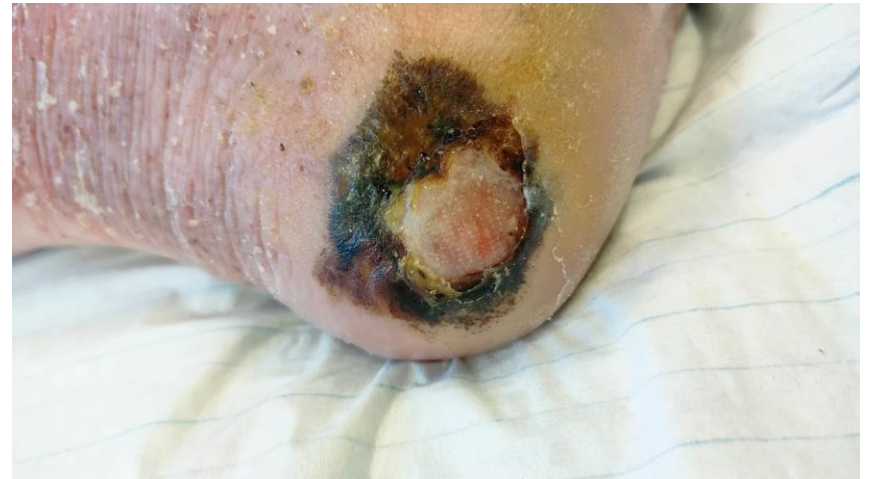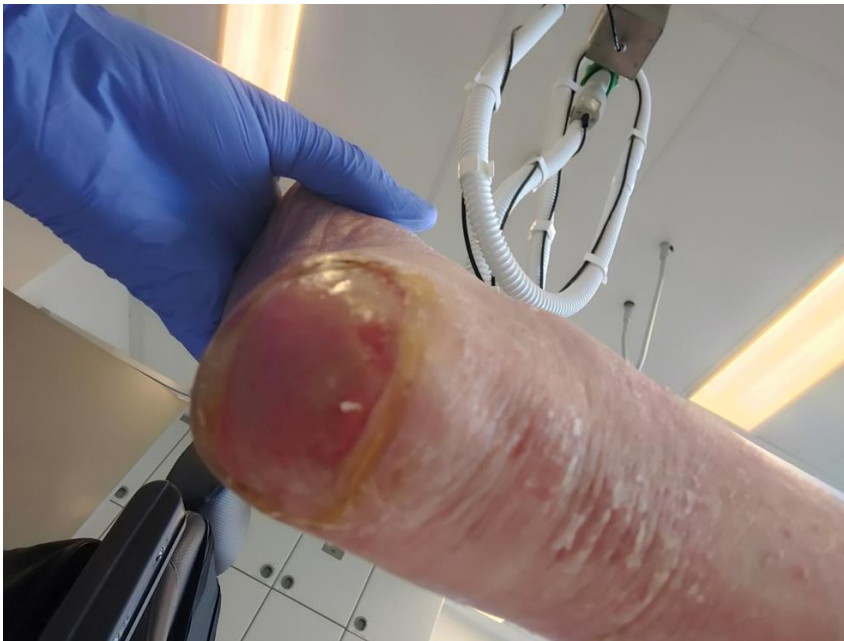Oorzaak: DRUK



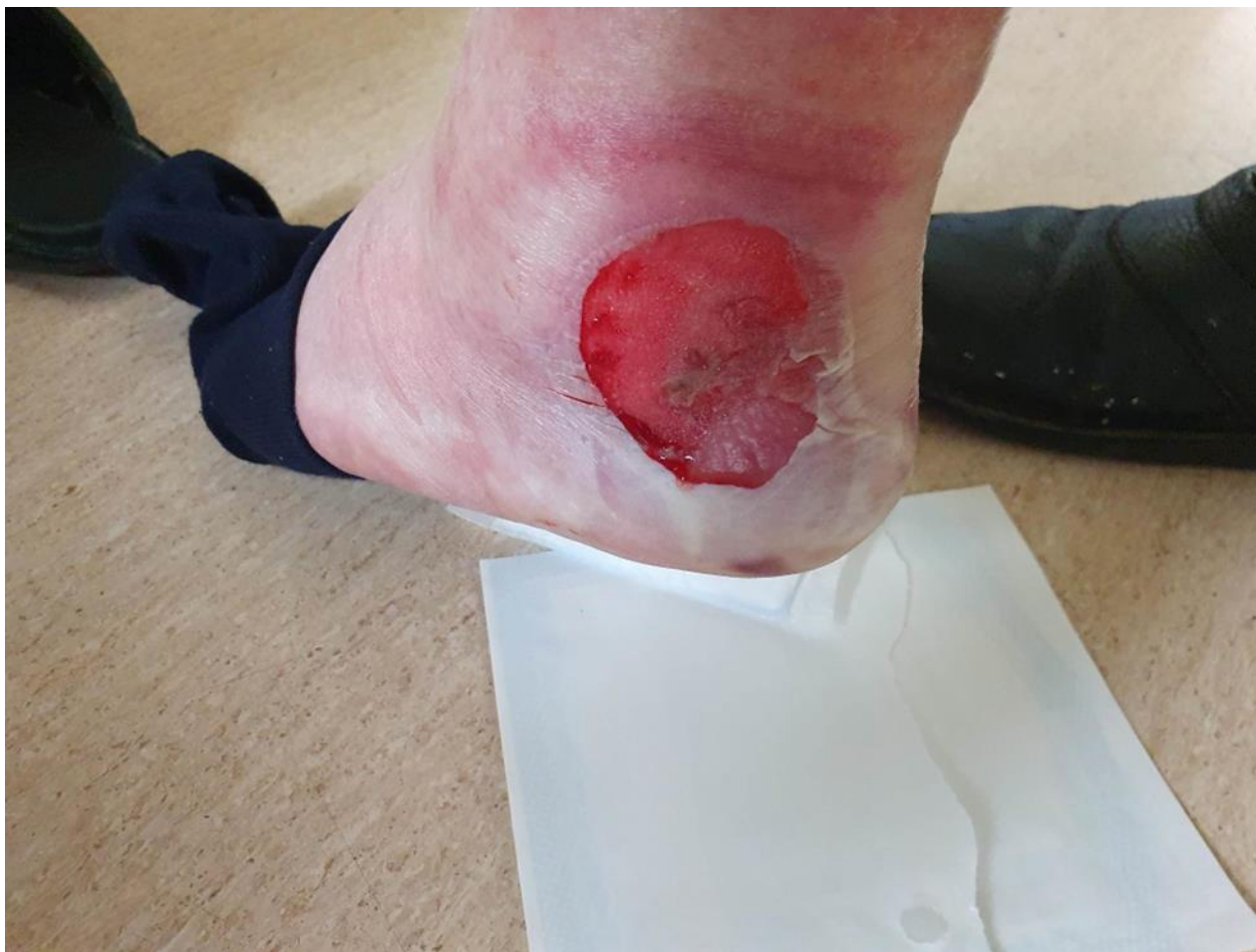Conclusie: DRUKVRIJ 24/24 UUR



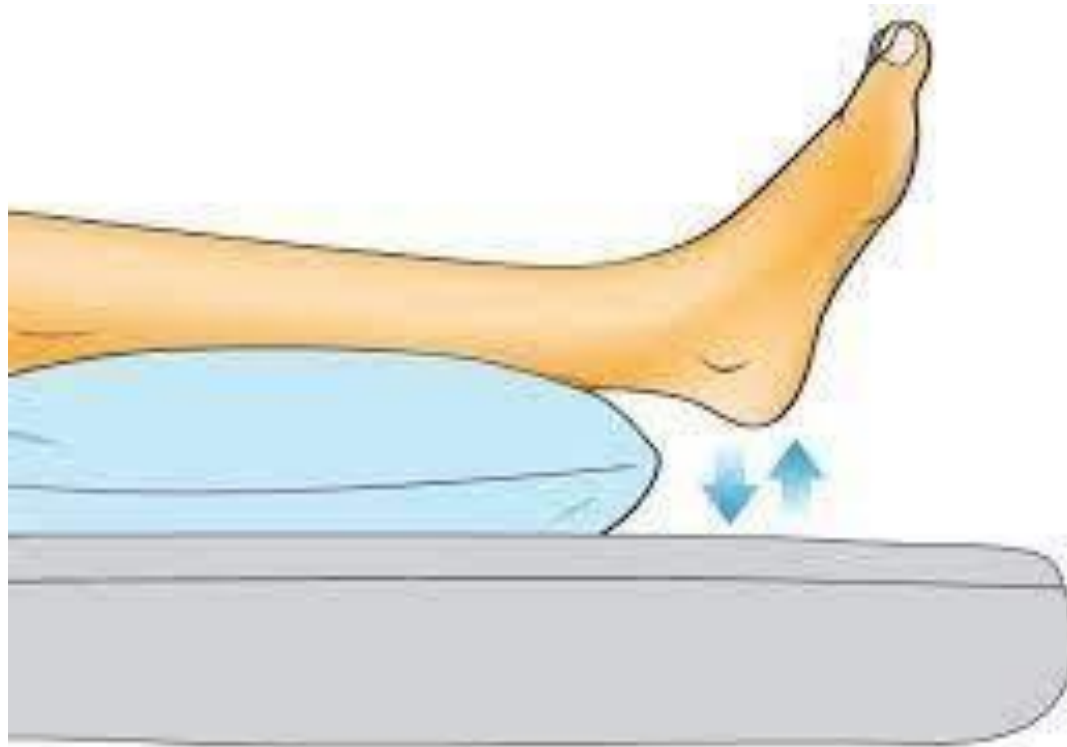
Oorzaak: SCHUIFKRACHTEN



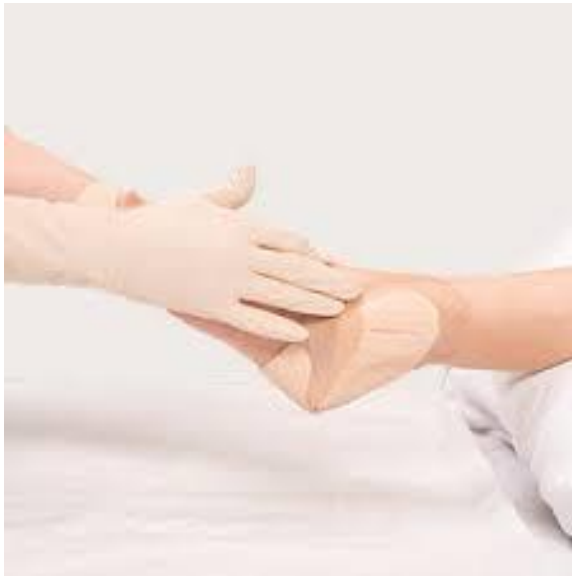Oorzaak: SCHUIFKRACHTEN



PREVENTIE SCHUIFKRACHTEN?



PREVENTIE SCHUIFKRACHTEN



Het belang van het vrij leggen van de hielen, ook op een AD matras


Nahide Mchacti, Gerdien Verhagen & Angelique Bruinsma (wondconsulent i.o. Erasmus 2023)

Conclusie en aanbevelingen

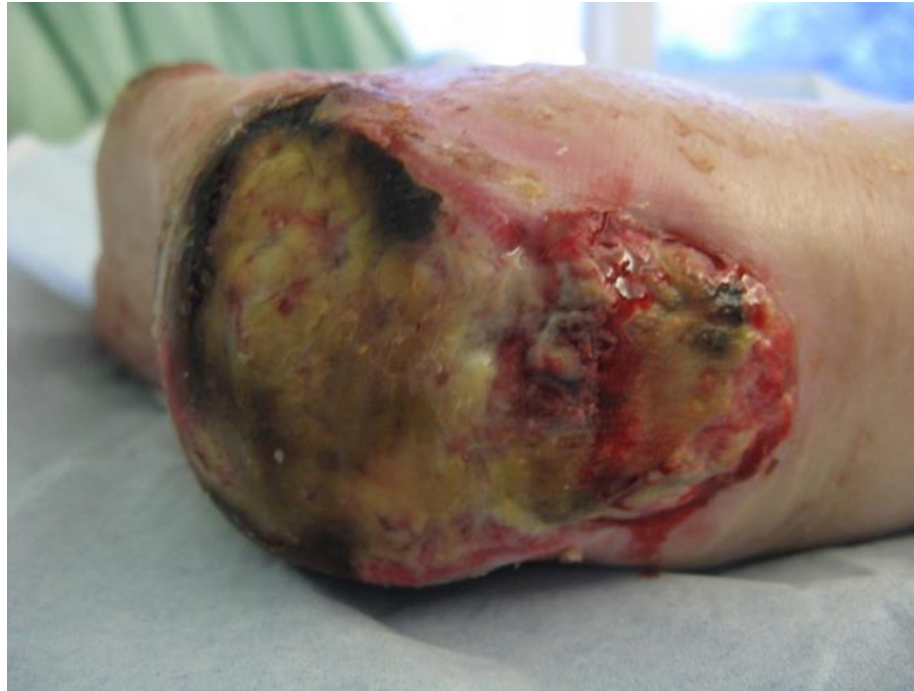Het inzetten van een AD-matras bij patiënten met (risico op) decubitus is van groot belang, echter is dit niet afdoende ter voorkoming van decubitus, de druk op de hielen blijft te hoog. Zorgverleners moeten zich dan ook bewust zijn van het belang van het toepassen van wissellegging, offloading en goede huidverzorging, ook op een AD matras. Om die reden zijn er de volgende aanbevelingen:

- Verpleegkundigen en verzorgenden informeren over het belang van AD-maatregelen op een AD-matras, beargumenteren vanuit de literatuur en casuïstiek
- Zorg dat de randvoorwaarden goed zijn, wat toepassing van preventieve maatregelen in praktijk laagdrempeliger maakt
- Klinische blik bij verpleegkundigen verhogen om individuele anti decubituszorg bij patiënten te stimuleren

Decubitus??!!

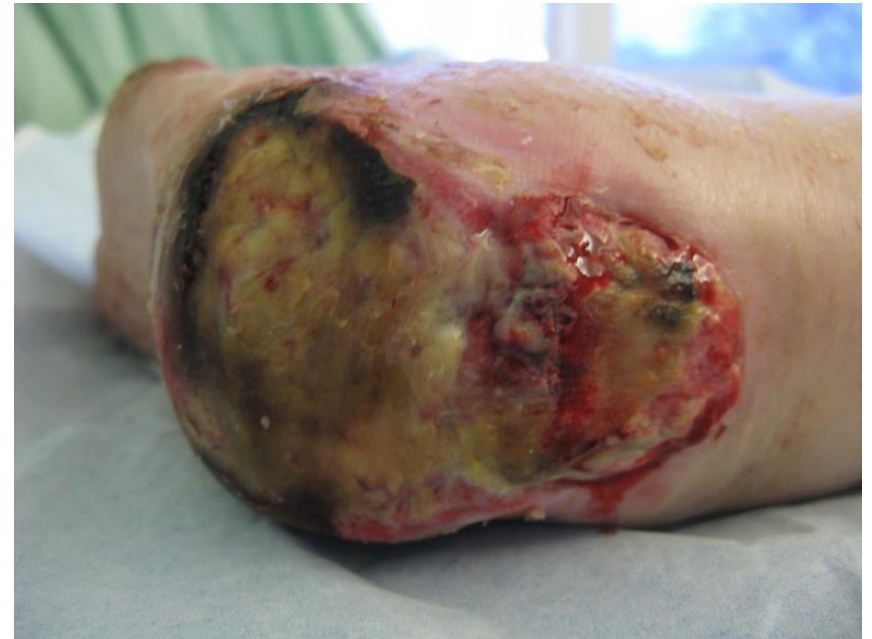

Hieldecubitus??



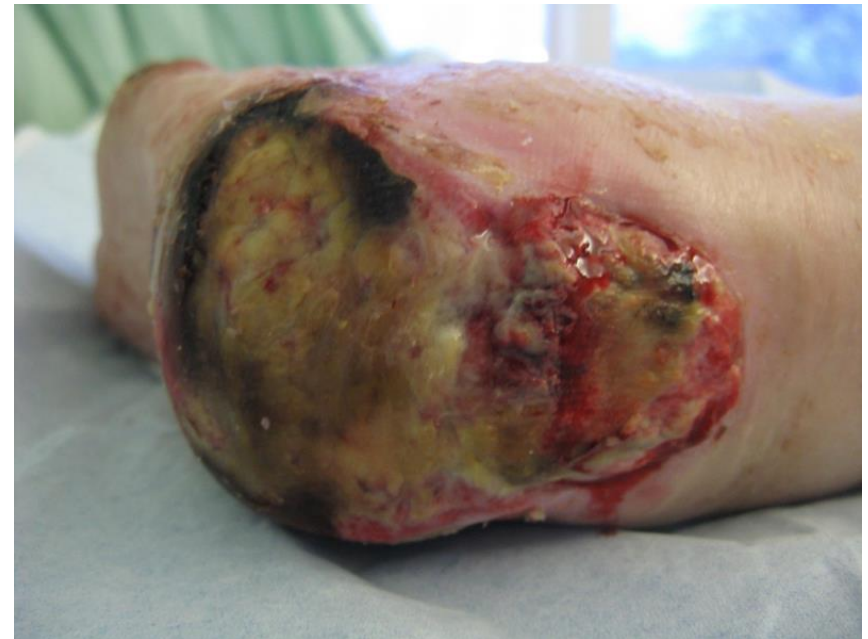Hieldecubitus??

- Mevr. 70 jaar op gipskamer
- Enkel# li
- Gips
- Immobiel bed/rolstoel
- Koorts, CRP↑
- Klinische opname



DD arterieel ulcus??

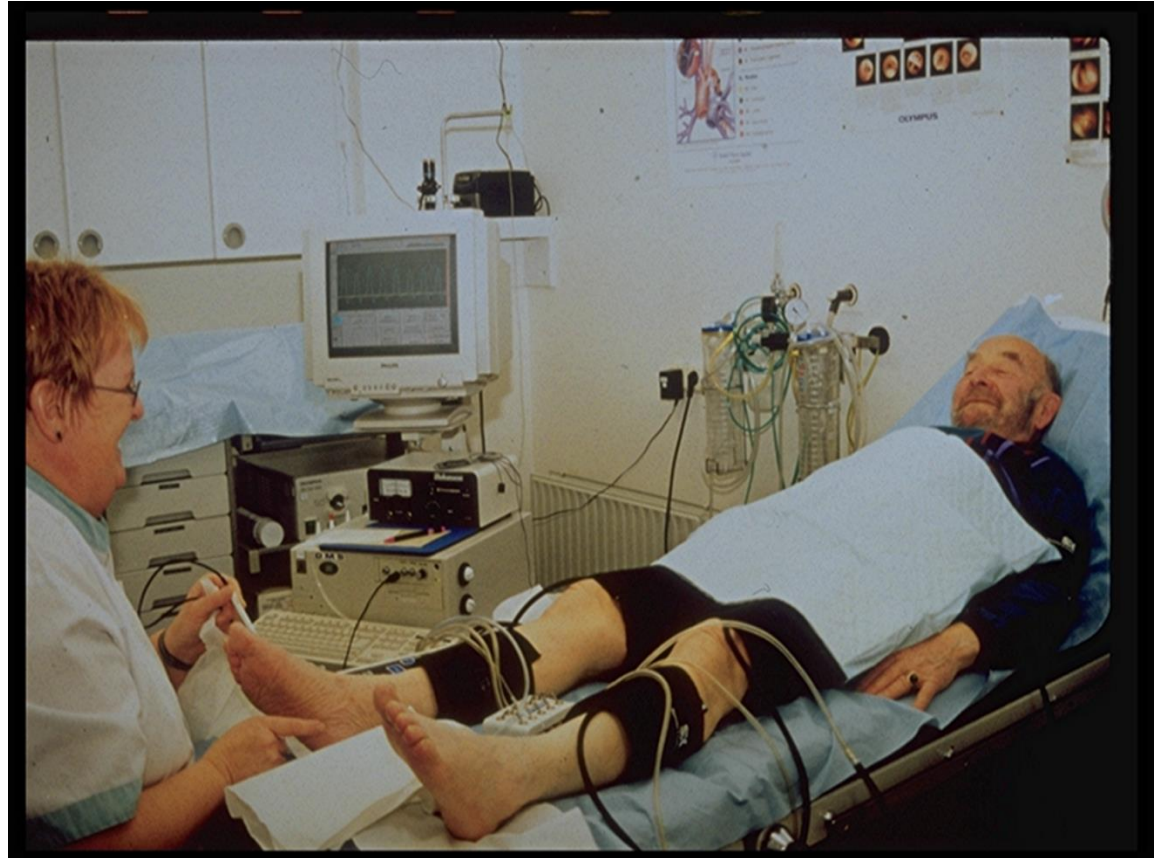
- Mevr. 70 jaar op gipskamer
- Enkel# li
- Gips
- Immobiel bed/rolstoel
- Koorts, CRP↑
- Klinische opname
- Geen claudicati klachten, geen rust/nachtpijn
- Enkel arindex 0,53 mm Hg
- MRA; 80% stenose AFS



DD arterieel ulcus??

VOTE

Yes
 No

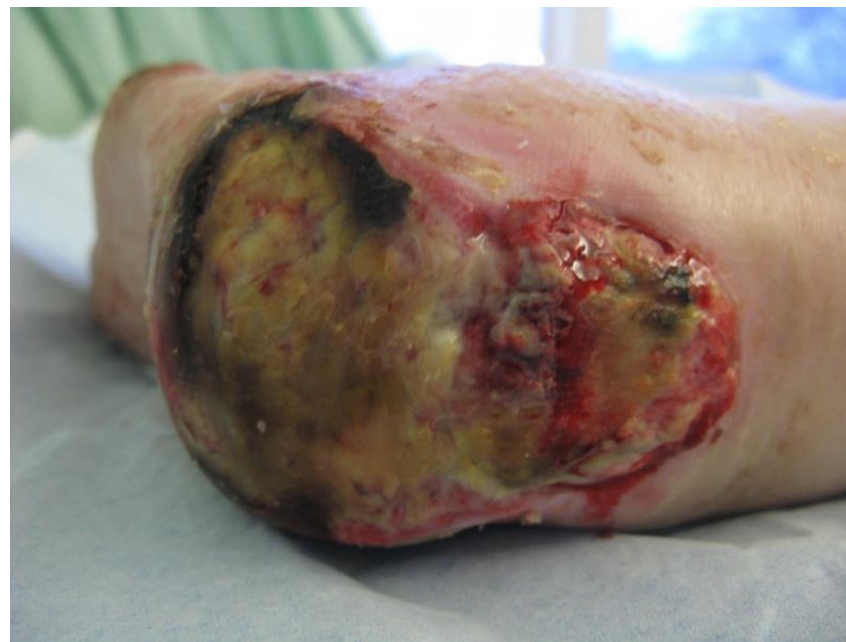

Definitie arterieel vaatlijden

Een patiënt heeft arterieel vaatlijden van de onderste extremiteit als deze symptomen en klachten heeft op basis van atherosclerotische aantasting van het arteriële systeem. Deze symptomen bestaan uit pijn bij inspanning (claudicatio intermittens) of rust/nachtpijn (acuut of chronisch) in het onderbeen of de voet, al dan niet gepaard gaand met weefselverval in de vorm van een chronisch ulcus of necrose (Richtlijn diagnostiek en behandeling van arterieel vaatlijden van de onderste extremiteit 2005)

DD diabetisch voetulcus??

- Mevr. 70 jaar op gipskamer
- Enkel# li
- Gips
- Immobiel bed/rolstoel
- Koorts, CRP ↑
- Klinische opname
- Geen claudicati klachten, geen rust/nachtpijn
- Enkel arindex 0,53 mm Hg
- MRA; 80% stenose AFS
- HbA1c 9,1%
- Sensibele neuropathie
- Diabetes mellitus was onbekend



Correcte diagnostiek zo moeilijk?



H O U S E

Correcte diagnostiek zo moeilijk?



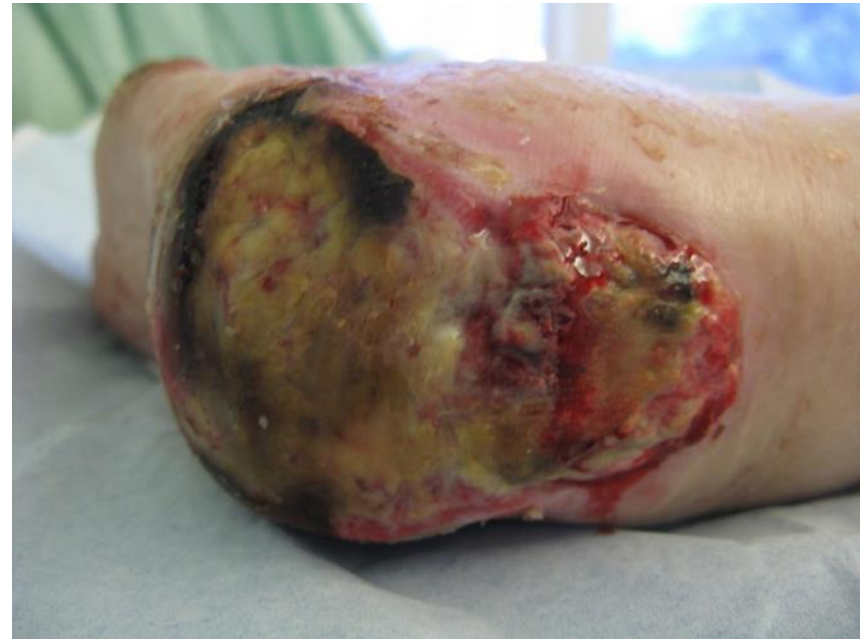H O U S E

Differentiële diagnose!!!

1. Diabetische voetulcus

2. Arterieel ulcus
3. Decubitus

*Voor alle ulcera onder de enkel het overwegen van de **7 stappen** van de “Richtlijn diagnostiek en behandeling van arterieel vaatlijden van de onderste extremiteit 2005”*

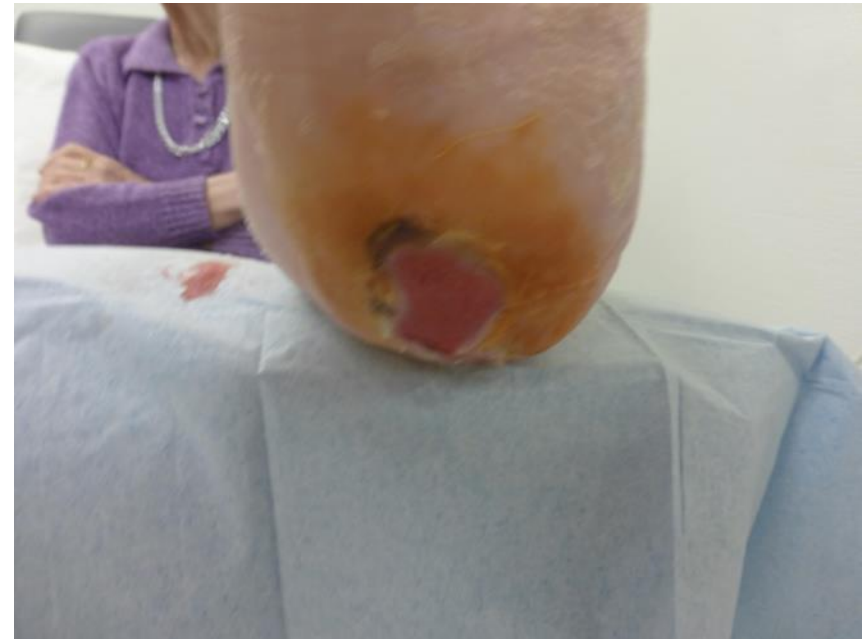

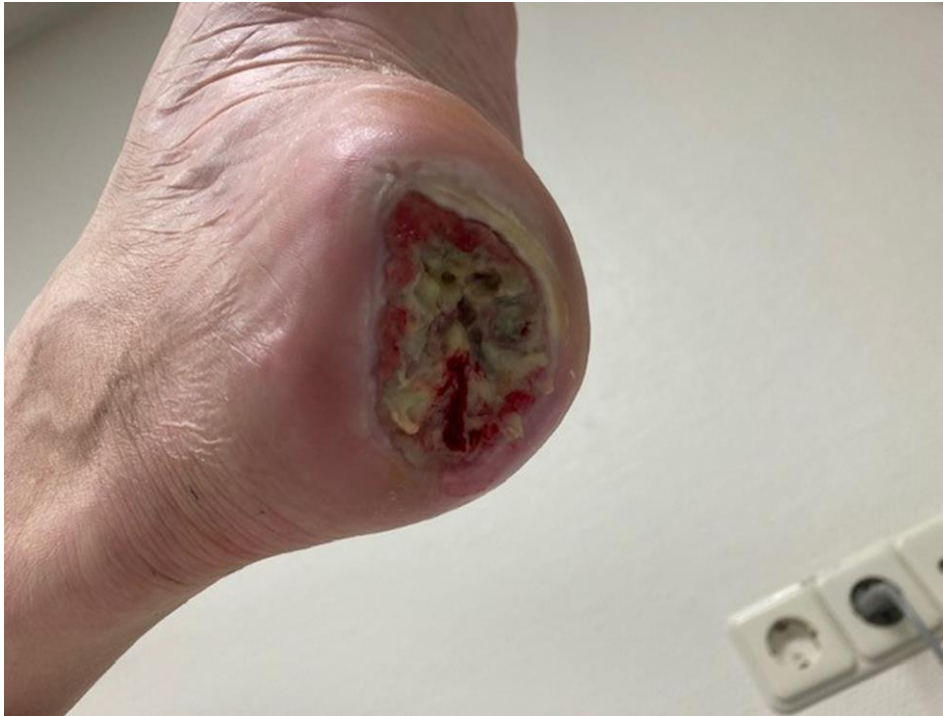Optimale behandeling decubitus hiel

Richtlijn diabetisch voet

1. Weefselperfusie
2. Offloading
3. Infectiebestrijding
4. Diabetesregulatie
5. EBP wondbehandeling
6. Instructie patiënt en omgeving
7. Voetenprogramma

Richtlijn diagnostiek en behandeling van arterieel vaatlijden van de onderste extremiteit 2005





Decubitus aan de hiel!?

Nee niet altijd! Denk aan diabetisch mellitus en arterieel vaatlijden!

Dank voor uw aandacht!!

