



# Casus: necrotisch colostoma

M. den Hertog\*

## Voorgeschiedenis

Mevrouw X. is een 66-jarige vrouw met een BMI van 46, rookt twintig sigaretten per dag en is bekend met hypothyreoïdie. Ze heeft in 1986 een diep veneuze trombose doorgeemaakt. Ze is halfzijdig verlamd (links) als gevolg van een hersenbloeding in 2013 en is daardoor rolstoelafhankelijk. Ze woont met haar echtgenoot in een aangepaste woning. Sinds 2012 is ze bekend met chronische diverticulitis, gecompliceerd met een abces. Ze is toen conservatief behandeld, dat wil zeggen afwachten, laxantia en opvolgen van voedingsadviezen. Ze houdt echter buikpijnklachten. Na tweeënhalf jaar is er een toename van klachten: vijf dagen geen defecatie, misselijkheid, buikpijn waarvoor ze door de huisarts wordt ingestuurd naar de spoedeisende hulp.

### Medicatie:

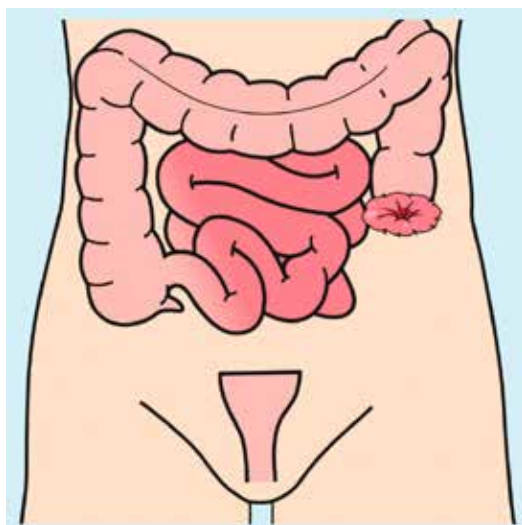
euthyrox            1x 125 mcg tablet per dag  
furosemide        1x 40 mg tablet per dag  
magnesiumoxide    2x 500 mg tablet per dag

## Situatie

Mevrouw wordt opgenomen op 20 juni met een gastroparese en een paralytische ileus bij een stenoserende recidiverende diverticulitis, waarvoor op 1 juli een low anterior resectie is uitgevoerd. Vanwege morbide obesitas, pulmonale beperking, matige conditie qua fysieke activiteit en matige voedingstoestand is ervoor gekozen om een naad te maken, omdat een stoma aanleggen te risicovol is (1). Het herstel wordt na vier dagen gecompliceerd door een naadlekkage waarvoor ontkoppeling van de anastomose en het aanleggen van een colostoma (figuur 1) noodzakelijk is. Omdat de buikwand niet te sluiten is (door obesitas en naadlekkage), wordt gebruik gemaakt van een

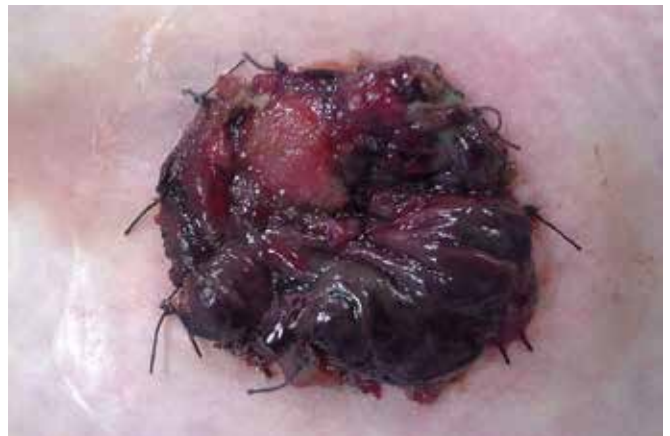

Foto 1. Het afsterven van het stomaslijmvlies als gevolg van een verminderde doorbloeding



Figuur 1. Necrotisch colostoma

vicrylmat. Tijdens de opname is de stoma tweemaal gereviseerd vanwege necrose (het afsterven van het stomaslijmvlies als gevolg van een verminderde doorbloeding) (kader) (foto 1) (2-5). Nadat de twee eerdere revisies van de stoma mislukt zijn, omdat deze toch steeds weer necrotisch werd, is tijdens de laatste operatie de darm alleen naar buiten gehaald en niet omgeklapt en vastgehecht aan de huid, zoals gebruikelijk is. De dikke darm is met het mesenterium (buikvliesplooi dat dient als ophangband van de darm en vele andere buikorganen) 10 cm buiten de buikwand gehaald.

Foto 2 is een week na de operatie gemaakt. De oorzaak van de necrose van het stomaweefsel is het hoge BMI, waarbij de darm door een flinke vetlaag heen gehaald moest

worden, wat problemen geeft met de doorbloeding. De stoma is met opzet niet ingehecht, omdat de kans groot is dat er weer necrose kan ontstaan. Foto 3 is twintig dagen postoperatief. Het stoma gaat slinken en het 'rommelige' weefsel verdwijnt. Goed doorbloed weefsel is nu zichtbaar. Het stoma is nog steeds fors, komt ongeveer 8 cm naar buiten met een totale doorsnede van 9 cm.

### Stoma-necrose

Definitie: Stoma-necrose is het afsterven van het stomaweefsel als gevolg van verminderde doorbloeding (6)

Incidentie: 0,4 - 12% met name als complicatie direct postoperatief

#### Kenmerken

- de necrose kan het hele aanvoerende darmlumen betreffen tot partieel het bovenste deel van de stoma-mucosa,
- ontstaat meestal binnen 24 uur na stoma-aanleg,
- een donkergekleurd stoma, paarsblauw, kastanjebruin tot zwart, die meestal zacht en slap aanvoelt,
- necrose geur.

#### Oorzaak en risicofactoren

- te strakke inhechting van de stoma, onvoldoende mobilisatie van mesenterium, embolie, abdominale oedeem en/of opgezette buik postoperatief,
- te dikke buikwand,
- te kleine opening in de huidplaat bij postoperatief oedeem van het stoma.

#### Gevolgen

- verlies van necrotisch weefsel,
- mucocutane separatie,
- perforatie en peritonitis,
- littekens en stenose.

#### Verpleegkundige interventie en behandeling

- Alarmer of licht arts in bij diepere necrose (ischemische schade meer dan 2 cm diep) of uitbreiding van necrotisch gebied.
- Onderzoek de aard en ernst van de necrose met behulp van een glazen buisje in de stoma en een lampje.
- Regelmatige controle op mogelijke uitbreiding is noodzakelijk.
- Conservatief beleid bij beperkte necrose boven fascieniveau.
- Zo nodig verwijderen van necrotisch weefsel.

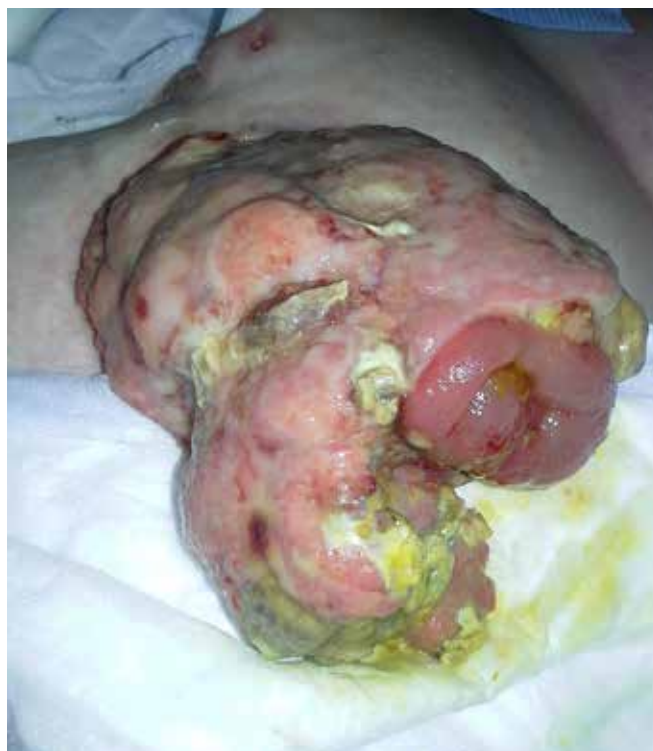

Foto 2. Een week na de operatie

### Waaruit bestaat stomaverzorging

Direct na de operatie is gestart met eendelig 100 mm postoperatief materiaal: dit is uitknipbaar tot 100 mm. In het ziekenhuis is geen groot postoperatief materiaal als standaard op voorraad. Wat wij graag willen en waar we naar op zoek zijn gegaan, is tweedelig materiaal dat uitknipbaar is tot 90 mm en daarbij met voldoende capaciteit van het opvangzakje; dit omdat de stoma zelf al een groot deel van de opvangcapaciteit van het zakje in beslag neemt. De voorkeur gaat uit naar een tweedelig systeem, zodat de huid en het stoma zoveel mogelijk rust kunnen krijgen. Daarbij zal, voor de patiënte, de confronta-

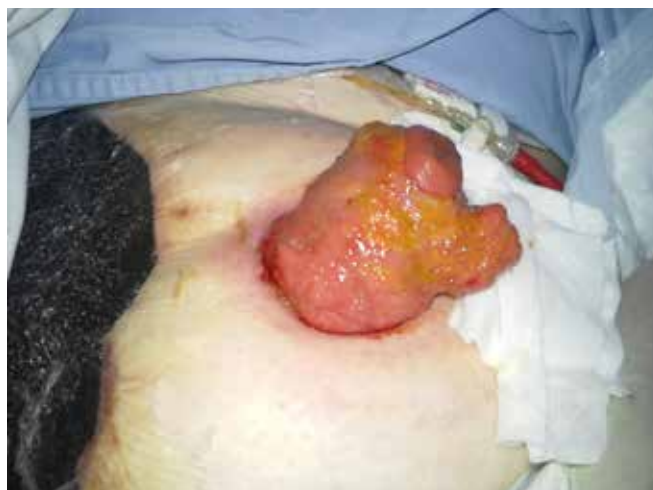

Foto 3. Twintig dagen postoperatief

tie met het stoma het minst zijn. We willen graag een ileozakje, omdat de feces dun is; zo kan het zakje tijdig gelegeerd worden. Het postoperatieve zakje is echter geen mooi zakje voor thuisgebruik. Het is transparant waardoor feces zichtbaar is en heeft een werkluk waardoor makkelijker geur vrijkomt, wat wij niet geschikt vonden. Uiteindelijk zijn we uitgekomen op dit materiaal: een large supersoft plak 100 mm de huidplaat is 15 x 15 cm en uitknipbaar tot 90 mm.

### Verzorging

Het stoma en de huid dienen alleen gereinigd te worden met water. De huidplaat kan drie keer per week vervangen worden en het stomazakje een- à tweemaal per dag. Het stomazakje kan gelegeerd worden bij 1/3 vulling. Het stoma geeft geen lekkages van feces onder de huidplaat en de huid is intact. Als de stomaverzorging ongecompliceerd is, zoals bij deze mevrouw, dan kan het vervangen van de huidplaat naar tweemaal per week. Mevrouw geeft aan niet zelf het stoma te kunnen gaan verzorgen. Ze wil en kan er niets mee. Haar echtgenoot wil wel leren het stomazakje te legen en het stomazakje te vervangen. De thuiszorg is ingeschakeld om de huidplaat te vervangen.

### Verloop

Door de hele situatie met de naadlekkage en de obesitas, waarbij ook de buikwond niet gehecht kon worden, was het onmogelijk om het stoma opnieuw in te hechte, zonder het risico te lopen dat deze herhaaldelijk necrotisch zou worden. Daarom is ervoor gekozen om de darm alleen naar buiten te halen door middel van lokale revisie. Resultaat is dat er veel darm buiten de buik steekt, wat er heel naar uitziet, gemakkelijk bloedt en moeilijk te verzorgen is. Het zag er voor de patiënte afschrikwekkend uit, wat de acceptatie van het stoma niet bevordert. De darm is zonder specifieke interventies gaan slinken en het stoma is vanzelf gaan vergroeien op de huid. Ze heeft nu een prima normaal functionerend stoma (foto 4). Dit proces nam ongeveer veertien weken in beslag. Materiaal van 100 mm is uiteindelijk veranderd in tweedelige 60 mm huidplaten en ileozakjes.

### Conclusie

Het herstel van deze mevrouw is zeer gecompliceerd verlopen met een langdurige ziekenhuisopname van twee maanden. Het stoma zag er afschrikwekkend uit waardoor veel zorgverleners zich afvroegen: 'Komt dit ooit goed?'. Het is uiteindelijk allemaal goed gekomen. Ze heeft nu een goed functionerend colostoma en geen klachten van diverticulitis meer.

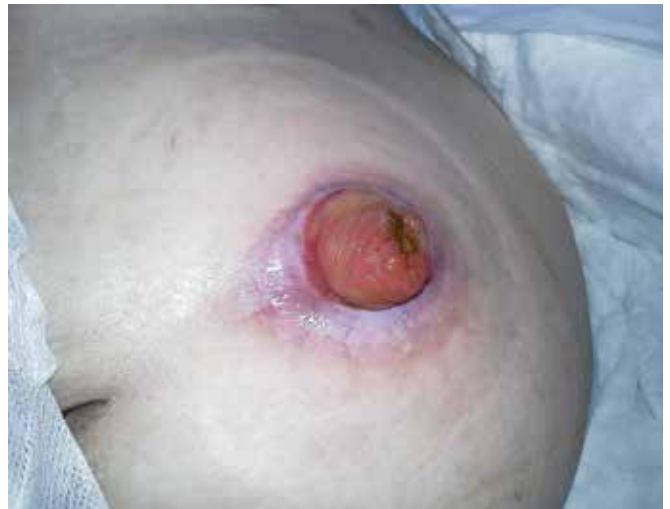

Foto 4. Normaal functionerend stoma

### Literatuur

1. Vink M. **De obese patiënte en stomazorg.** WCS Nieuws, 2007;1:24-1.
2. Colwell JC, Fichera A. **Care of the Obese Patient With an Ostomy.** Journal of Wound Ostomy & Continence Nursing, 2005;32:378-83.
3. Kwiatt M. **Avoidance and management of stomal complications.** Clinics in colon and rectal surgery, 2013;26:112-21.
4. Shabbir J, Britton DC. **Stoma complications: a literature overview.** Colorectal disease, 2010;12:958-64.
5. Strong SA. **The difficult stoma: challenges and strategies.** Clinics in colon and rectal surgery, 2016;29:152-59.
6. Smelt JJG, Baas HG, Beekhuizen H, et al. **Evidence-based Richtlijn Stomazorg Nederland,** Utrecht, 2012. V&VN stomaverpleegkundigen.

\* *Marianne de Hertog, verpleegkundig consulent stomazorg, St. Antonius Ziekenhuis Nieuwegein, polikliniek stomazorg*