

Onychomycose

A. Galimont-Collen *

Van de mensen boven de zestig heeft ongeveer een op de vijf er last van, onder de achttien jaar bijna twee op de honderd. We hebben het over schimmelnagels, een met schaamte omgeven en verborgen probleem.

Onychomycose is een schimmelinfectie van de nagels van de handen of de voeten, waarbij de infectie zich bevindt in de nagelplaat of in het nagelbed. De infectie kan subunguale hyperkeratose, onycholyse en nagelverdikking veroorzaken. Ook treedt er vaak een gelige verkleuring van de nagelplaat op.

Onychomycosen hebben doorgaans een onschuldig karakter en in de meeste gevallen is er geen medische noodzaak om de infectie te behandelen. Mechanische bezwaren kunnen door vijlen of frezen door een voetzorgverlener worden verminderd. Spontane genezing is zeer onwaarschijnlijk. Wanneer een onychomycose lang aanhoudt, kan een volledige destructie van de nagelplaat het gevolg zijn. Dit gaat vaak gepaard met klachten, zoals pijn en ongemak. In februari 2022 werd de NHG-standaard Dermatomyose herzien (1). Tijd om een en ander over schimmelnagels op een rij te zetten.

Wat zijn schimmels?

Schimmels kunnen zelf geen organische stoffen maken, zij betrekken voedingsstoffen vanuit planten en andere organismen. Er zijn ongeveer 250.000 schimmelsoorten. Zolang de groei van schimmels niet ten koste van levend weefsel gaat, noemen we ze saprofyten. Gaat het ten koste van andere levende organismen, dan is er sprake van een parasitaire levenswijze.

De mens kan ziekten oplopen door schimmelinfecties. Het aantal pathogene (ziekteverwekkende) schimmels voor de mens is gering.

In het grootste deel van de gevallen wordt de onychomycose veroorzaakt door een dermatofyt, meestal door *Trichophyton rubrum* (86 - 90%) en minder vaak door *Trichophyton interdigitale* (7 - 12%). Ook gisten zoals

Candida (10%) en non-dermatofyten, zoals *Scopulariopsis brevicaulis*, *Scytalidium dimidiatum*, *Fusarium*-, en *Aspergillus*-species, kunnen een onychomycose veroorzaken.

Klinisch beeld van een schimmelinfectie in de nagels van de voeten

Een schimmel kan de nagelplaat via verschillende routes binnendringen: via de laterale nagelwal, via het vrije uiteinde van de distale nagelplaat, via de bovenzijde van de nagelplaat of via de proximale nagelwal. Dit leidt tot verschillende klinische beelden (tabel 1, figuur 1a,1b).

De schimmel groeit uit tot een uitgebreid netwerk en maakt kleine holtes en kanalen in de nagelplaat. De nagelplaat verkleurt hierdoor tot een gelige-witte, bruine of zwarte nagel. Bij een langdurige infectie waarbij de gehele nagelplaat aangetast wordt, verkrumelt de nagel of wordt hij zelfs helemaal vernietigd (foto 1). Ook ontstaat er onder de nagel opstapeling van keratine (subunguale hyperkeratose) (foto 2).

Distale en laterale subunguale onychomycose

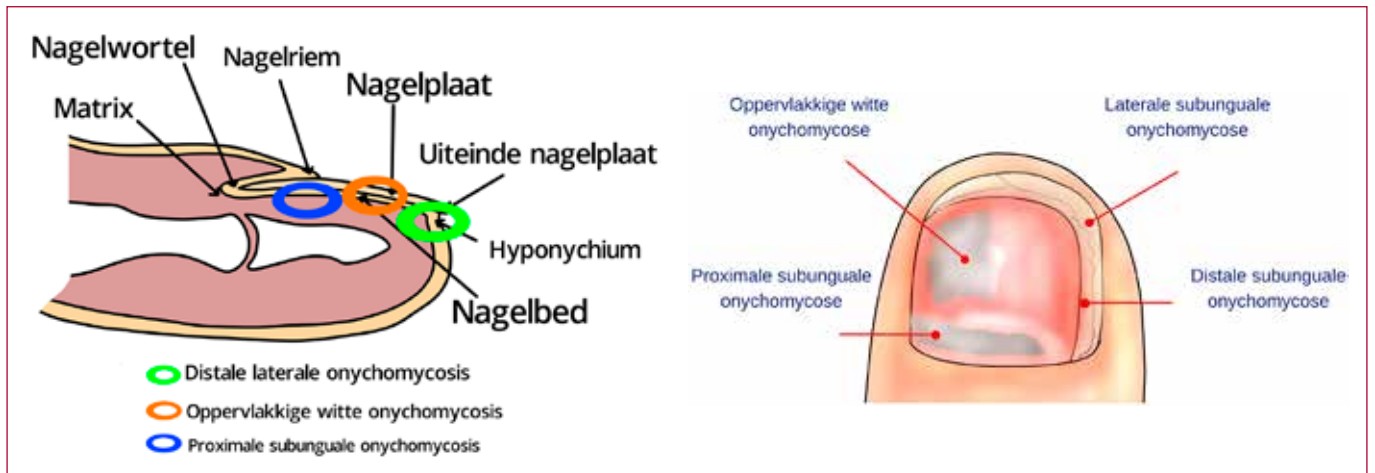
Dit is de meest voorkomende vorm van een schimmelinfectie van de nagels van de tenen.

De schimmel kan onder de nagel aan het vrije nageluiteinde de nagelplaat binnendringen (via het hyponychium) of langs de laterale nagelwal. Daarna verspreidt de schimmel zich in de nagelplaat en vormt gelige of witte plekken (dyschromie) of lijnen bij het doorgroeien naar proximaal. Oranjebruine, bruine en zwarte verkleuringen kunnen optreden (figuur 2, foto 3).

Subunguale hyperkeratose treedt op. De subunguale hyperkeratose duwt de nagelplaat omhoog wat uiteindelijk tot

Tabel 1. Klinisch beeld van een schimmelinfectie in de nagels van de voeten

| Naam | Klinisch beeld | Verwekker |
|---|---|---|
| Distale en laterale subunguale onychomycose | Zijkanten en uiteinden van de nagel | <i>T. rubrum</i> en <i>T. interdigitale</i> |
| Oppervlakkige witte onychomycose | Witte vlekken in het bovenste gedeelte van de nagel | <i>T. interdigitale</i> , <i>T. rubrum</i> |
| Proximale subunguale onychomycose | Wit vanuit de proximale nagelrand | <i>T. rubrum</i> |



Figuur 1a en b

De verschillende klinische beelden zijn afhankelijk van de invasieroute van de schimmel:

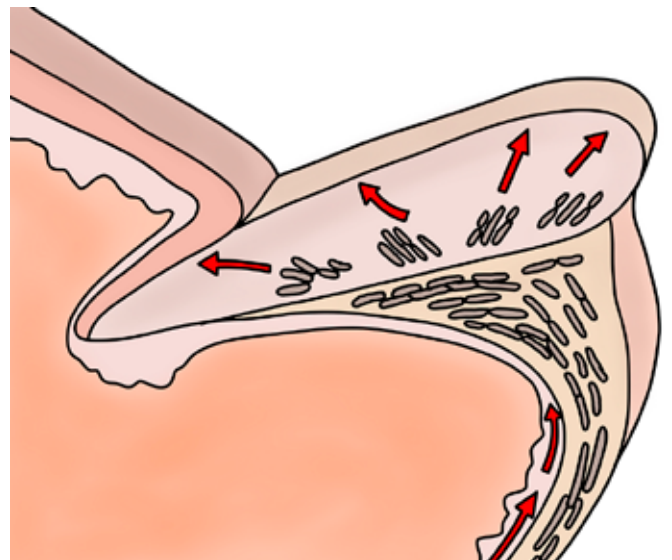
Distale en laterale subunguale onychomycose: witte verkleuring aan de zijkanten en uiteinden van de nagelplaat

Oppervlakkige witte onychomycose: witte vlekken in het bovenste gedeelte van de nagelplaat

Proximale subunguale onychomycose: witte verkleuring vanuit de proximale nagelrand

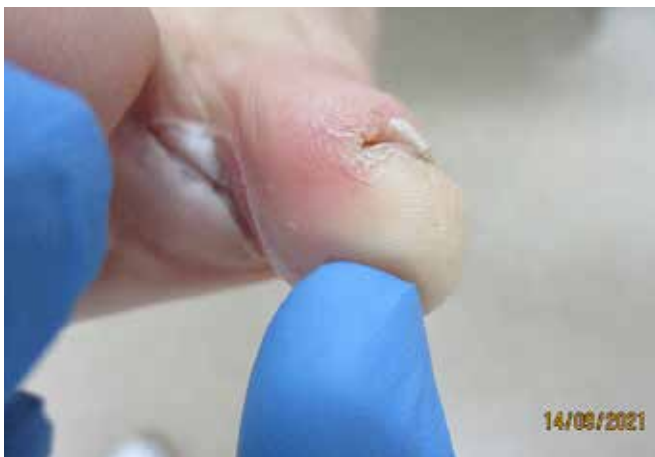

Foto 1. De nagelplaat verkleurt door de schimmelinfectie tot een geelwitte, nagel. Bij een langdurige infectie waarbij de gehele nagelplaat aangetast wordt, verkrumelt de nagel of wordt zelfs helemaal vernietigd.



Figuur 2.

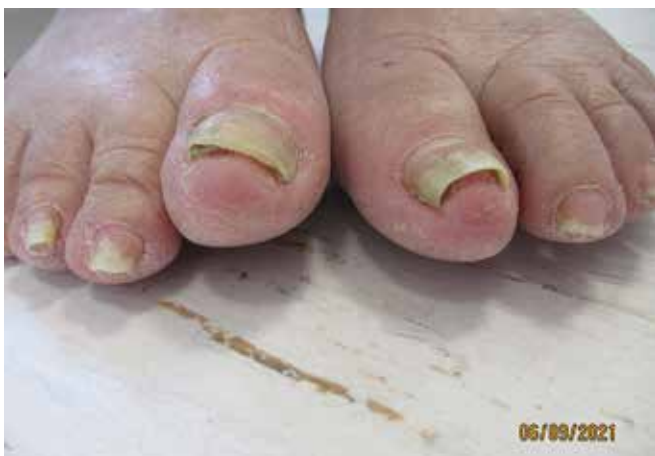
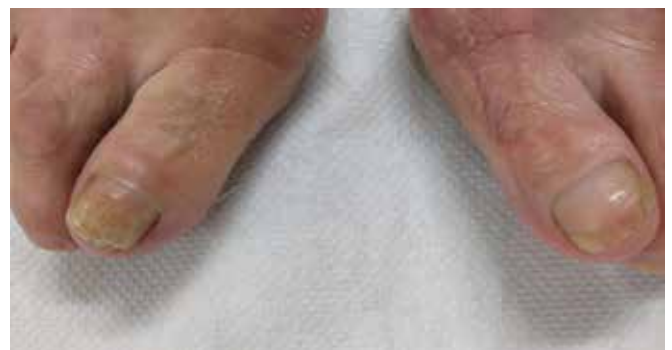
Foto 2. Onder de nagelplaat ontstaat keratine opstapeling (subunguale hyperkeratose).



Figuur 2 en foto 3.

De schimmel dringt via het vrije nageluiteinde de nagelplaat binnen of langs de laterale nagelwal. Daarna verspreidt de schimmel zich in de nagelplaat en vormt gelige of witte plekken of lijnen.

Tabel 2. Geneesmiddelen met contra-indicaties en bijwerkingen

| Middel | Contra-indicaties | Interacties | Bijwerkingen |
|---------------------|---|---|--|
| Terbinafine tablet | <p>Absolute contra-indicatie:</p> <ul style="list-style-type: none"> ernstige levercirrose <p>Relatieve contra-indicatie:</p> <ul style="list-style-type: none"> zwangerschap en lactatie (vermoeden van) een leveraandoening (milde cirrose, actieve of chronische leverziekte) of reeds vastgestelde verhoogde leverenzymen levertoxiciteit door medicatie in de voorgeschiedenis comorbide psoriasis of lupus erythematoses | <p>Verhoging van de concentratie van onder andere:</p> <ul style="list-style-type: none"> metoprolol risperidon tamoxifen tricyclische antidepressiva venlafaxine carbamazepine | <p>Zeer vaak (> 10%):</p> <ul style="list-style-type: none"> maag-darmklachten (opgezet gevoel, buikpijn, misselijkheid) hoofdpijn spier- en gewrichtspijn huidreacties <p>Vaak (1 - 10%):</p> <ul style="list-style-type: none"> duizeligheid smaakverlies (meestal reversibel) stijging leverenzymen (meestal reversibel) <p>Zelden (0,01 - 0,1%):</p> <ul style="list-style-type: none"> levertoxiciteit |
| Itraconazol capsule | <p>Absolute contra-indicatie:</p> <ul style="list-style-type: none"> aangeboren lang-QT-intervalsyndroom hartfalen <p>Relatieve contra-indicatie:</p> <ul style="list-style-type: none"> zwangerschap en lactatie (vermoeden van) leveraandoeningen (levercirrose, actieve of chronische leverziekte) of reeds bekende verhoogde leverenzymen levertoxiciteit door medicatie in de voorgeschiedenis | <p>Verhoging concentratie van, onder andere:</p> <ul style="list-style-type: none"> anticoagulantia (DOAC's, vitamine K-antagonisten) benzodiazepineagonisten (alprazolam, midazolam) calciumantagonisten colchicine digoxine fenytoïne opioïden (fentanyl, oxycodon) statines (simvastatine, atorvastatine) tyrosinekinaseremmers en andere chemotherapeutica (zoals vincristine) <p>Afname concentratie itraconazol bij gelijktijdig gebruik met:</p> <ul style="list-style-type: none"> carbamazepine fenytoïne | <p>Vaak (1 - 10%):</p> <ul style="list-style-type: none"> maag-darmklachten (opgezet gevoel, buikpijn, misselijkheid), hoofdpijn huidreacties duizeligheid smaakverlies (meestal reversibel) stijging leverenzymen (meestal reversibel) <p>Zelden (0,01-0,1%):</p> <ul style="list-style-type: none"> levertoxiciteit gehoorverlies (permanent of reversibel) |

Tabel uit NHG-standaard dermatomycose (1).

nagelloslating leidt (onycholysis). De nagelplaat kan gaan scheuren en dikker worden door de subunguale hyperkeratose. De gehele nagelplaat kan vernietigd worden.

Oppervlakkige witte onychomycose

Deze vorm van een schimmelinfectie van de nagels van de tenen komt minder vaak voor. De schimmels boren gaten in de nagelplaat en dringen de nagelplaat binnen. Er ontstaan scherp begrensde witte plekken in het bovenste

gedeelte van de nagelplaat, die later kunnen samenvloeien (figuur 3). Het oppervlak van de nagelplaat wordt krijt wit, ruw en kruimelig. In 90% van de gevallen is de verwekker een Trichophyton interdigitale.

Proximale subunguale onychomycose

Deze vorm van een schimmelinfectie van de nagels van de tenen is vrij zeldzaam. De infectie ontstaat nadat de nagel vanuit de proximale

nagelwal geïnfecteerd wordt. Wanneer de schimmel de nagelmatrix bereikt spreidt deze verder uit via de onderzijde van de nagelplaat (figuur 4). Vanaf de proximale nagelwal ontstaat een witte vlek die geleidelijk naar distaal uitbreidt. Er treedt nauwelijks verdikking van de nagelplaat op. Deze vorm wordt vaak veroorzaakt door een *Trichophyton rubrum*.

Behandeling van een onychomycose

De behandeling bestaat uit drie delen. In de eerste plaats moeten predisponerende factoren voor de betreffende infectie geëlimineerd worden. Op de tweede plaats komt de keuze van het antimycoticum. In de derde, maar zeker niet in de laatste of minste plaats, moeten de bronnen van herinfectie (meestal de schoenen) mee worden behandeld.

Volgens de NHG-standaard Dermatomyosen (2022) is er zelden een medische noodzaak voor de behandeling van een schimmelnagel. De behandeling leidt niet altijd (orale antimycotica) of meestal niet (lokale antimycotica) tot herstel. Indien behandeling noodzakelijk is, dan kan de huisarts de orale antimycotica voorschrijven. Lokale therapie alleen is zelden voldoende.

Een onychomycose moet, voor een goed effect, meestal met systemische medicatie behandeld worden. Dit omdat lokale middelen niet diep genoeg in de nagelplaat kunnen doordringen. Er zijn drie uitzonderingen: een oppervlakkige witte onychomycose, een beperkte distale onychomycose en een onychomycose bij kinderen. Bij kinderen is de kans op slagen groter omdat zij dunne en snelgroeiende nagels hebben.

Behandeling met systemische antimycotica zijn langdurige

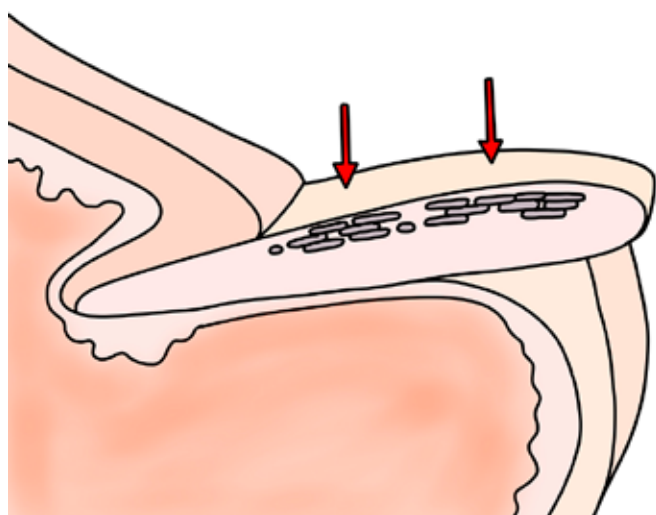
behandelingen met kans op bijwerkingen, een tegenvallend succespercentage en kans op recidief.

Is na zorgvuldige afweging van de voor- en nadelen toch behandeling gewenst, dan schrijft de huisarts bij een onychomycose van de teennagels terbinafine 1 d.d. 250 mg gedurende drie maanden voor. Bij een onychomycose van de vingernagels behandelt de huisarts met itraconazol 1 d.d. 2 capsules van 100 mg gedurende drie maanden continu. Een alternatief is pulsbehandeling: 2 d.d. 2 capsules van 100 mg gedurende één week, gevolgd door een behandelingsvrije interval van drie weken. De pulsbehandeling wordt tweemaal herhaald. In totaal wordt driemaal één week behandeld. Pulsbehandeling is goedkoper dan continue behandeling.

Terbinafine is een allylamine dat de schimmels doodt. Mogelijk draagt terbinafine ook bij aan de cellulaire afweer. Itraconazol is een triazool-derivaat dat de groei van schimmels remt. Elk geneesmiddel heeft zijn eigen bijwerkingen en contra-indicaties (tabel 2) (1,2).

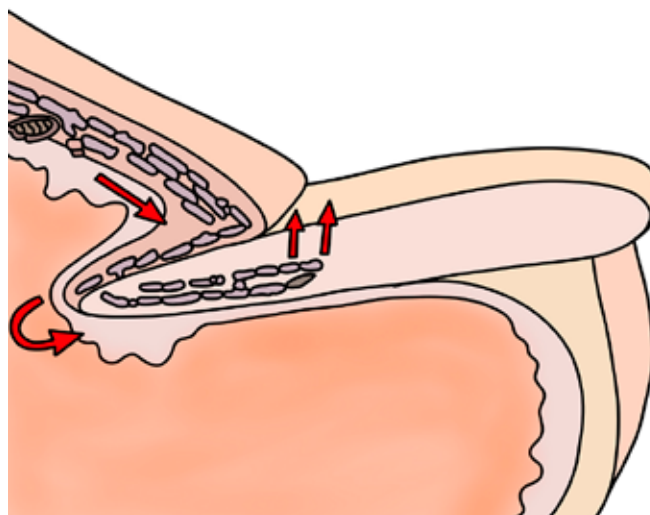
Na drie maanden wordt de behandeling met het orale antimycoticum gestopt. Is de genezing onvolledig, dan wacht men negen maanden de nawerking van het middel af. Als één jaar na het begin van de kuur de genezing niet volledig is, kan men overwegen nogmaals te behandelen met een nieuwe kuur met het eerder gebruikte middel. De combinatie met een lokaal middel kan de genezingskans verbeteren.

De effectiviteit van de behandeling van onychomycose aan de voeten met itraconazol en terbinafine is tussen de 60 -



Figuur 3.

De schimmels boren gaten in de nagelplaat en dringen de nagelplaat binnen. Er ontstaan scherp begrenste witte plekken in het bovenste gedeelte van de nagelplaat, die later kunnen samenvloeien.



Figuur 4.

De infectie ontstaat omdat de nagel vanuit de proximale nagelwal geïnfecteerd wordt. Wanneer de schimmel de nagelmatrix bereikt, dan spreidt deze verder uit via de onderzijde van de nagelplaat.

80%. Terbinafine (76 - 78%) is effectiever dan itraconazol (63 - 75%) pulse therapie. Het succespercentage ligt lager bij oudere mensen, bij patiënten met een trage nagelgroei, patiënten die immunosuppressie gebruiken, patiënten met diabetes mellitus en arteriosclerose. Bij deze patiëntencategorieën kan niet voldoende medicijn in de nieuw gevormde nagelplaat terecht komen om de schimmels te doden. Als meer dan 50% van de nagelplaat aangetast is, de zijkanten van de nagels aangetast zijn, er een dikke (> 2mm) subunguale hyperkeratose is, dan is ook het succespercentage lager. Een non-dermatofyt is veel lastiger te behandelen dan een dermatofyt.

Bij een percentage van 25 - 50% van de patiënten zal binnen vijf jaar een recidief optreden. Dit recidief ontstaat of uit een schimmelinfectie van de huid, of door het opleven van achtergebleven schimmels.

Omdat nagellak slechts beperkt in de nagel door kan dringen is het effect wel veel minder dan van orale behandeling. Om deze reden is een lokaal antimycoticum geen behandeling van eerste keus bij onychomycosen. In verband met het lage risico op bijwerkingen en weinig contra-indicaties en interacties kan een lokaal antimycoticum bij een behandelwens wel een alternatief zijn wanneer orale behandeling niet wenselijk of geschikt is voor de patiënt. Het is belangrijk deze afweging samen met de patiënt te maken. Het enige punt van aandacht is dat gelijktijdig gebruik van vitamine K-antagonisten een contra-indicatie is.

Systemische antimycotica kunnen niet penetreren in de nagelplaat in geval van onycholyse, als de nagel meer dan 3 mm subunguale hyperkeratose bevat (dermatofytoma). Bij laterale onychomycose is de adhesie van de nagelplaat aan het nagelbed verstoord. Dan kan het nodig zijn om de nagel mechanisch of chemisch te verwijderen. Hierdoor zal de behandeling met systemische medicatie beter aanslaan. Mechanische verwijdering van de nagelplaat kan op verschillende manieren. Het kan met knippen, vijlen, schuren, frezen of snijden. De nagels worden zo kort mogelijk geknipt en de aangetaste delen worden verwijderd. Hierdoor verbetert het aanzicht van de nagel, vermindert de hypertrofie waardoor de pijn vermindert en het risico op drukulcera verlaagt.

De aangetaste nagelplaat kan met een nagelclipper of met

de frees verwijderd worden. In het geval van oppervlakkige onychomycose kan het aangetaste deel middels curettage verwijderd worden.

Chemische verwijdering van de nagel kan worden uitgevoerd door dagelijks ureumzalf 40% aan te brengen gedurende drie weken en het verweekte nagelmateriaal af te krabben. De nagels raken hierdoor verweekt en de aanhechting van de nagelplaat aan de nagels is zodanig verzwakt dat de nagels eenvoudig verwijderd kunnen worden.

Het nagelbed wordt dan nabehandeld met een lokaal antimycoticum. De omliggende huid moet gedurende de behandeling met bijvoorbeeld zinkoxidezalf beschermd worden. Er is enig bewijs dat chemische nagelextractie als aanvulling op een lokaal antimycoticum de kans op herstel kan vergroten.

Een chirurgische nagelextractie geeft als aanvulling op een behandeling met orale antimycotica geen grotere kans op herstel en heeft dus geen plek in de behandeling van onychomycosen. Bij chirurgische nagelextractie wordt de gehele nagelplaat verwijderd. Totale nagelextractie wordt afgeraden omdat dit een pijnlijke procedure is en diverse nadelen heeft.

Maar onychomycose kan naast een ziektelast cosmetische bezwaren geven (3). Alternatieve behandelingen zijn nog steeds in ontwikkeling om tegemoet te komen aan de vraag naar behandeling. Over cosmetisch storende nagels - zoals ze eufemistisch genoemd worden - is in de wereld van de voetzorg niets afgesproken in richtlijnen. De handelingsverlegenheid onder pedicures, huisartsen, dermatologen en podotherapeuten is groot. Ze hebben dringend behoefte aan duidelijke richtlijnen en behandelplannen.

Voor de niet-medische zorg moet er een interdisciplinair protocol komen met professionele standaarden die gebaseerd zijn op de stand van de wetenschap en de praktijk.

Literatuur

1. NHG-Standaard Dermatomycosen (februari 2022)
2. Farmacotherapeutisch kompas
3. Burzykowski T, Molenberghs G, Abeck D, et al. **Hoog-prevalentie voetinfecties in Europa: het Achilles project.** Skin Pharmacology, 2005; Vol. 8:111-6

*Dr. Annemie Galimont-Collen, dermatoloog, dermaTeam/Bravis, Roosendaal

Een chirurgische nagelextractie geeft als aanvulling op een behandeling met orale antimycotica geen grotere kans op herstel en heeft dus geen plek in de behandeling van onychomycosen.