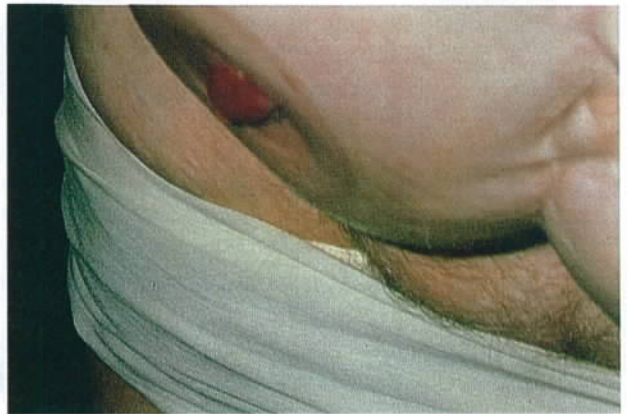
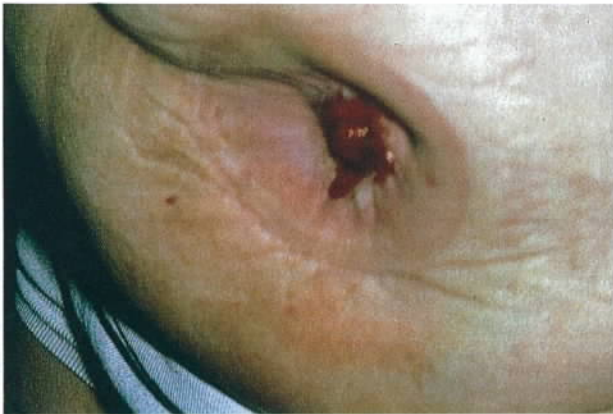
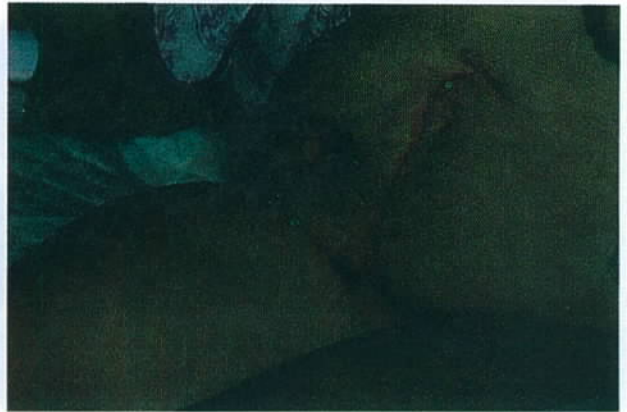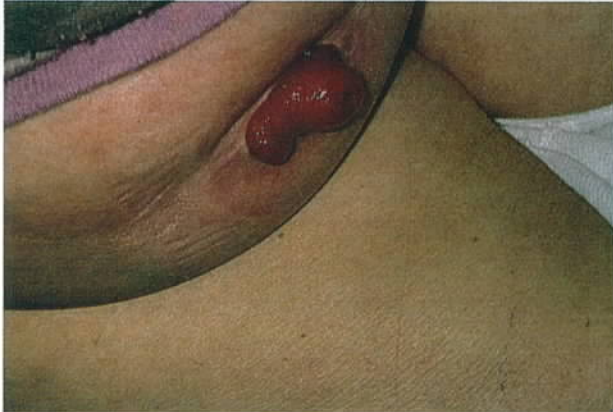Handelingen voor het aanbrengen van stoma opvangmateriaal bij stomas met huidplooien, of onregelmatige buikwand met obesity.

Ineke Broekkamp,
RN, ET.
verpleegkundig consulente
FTN,
WCS
bestuurslid

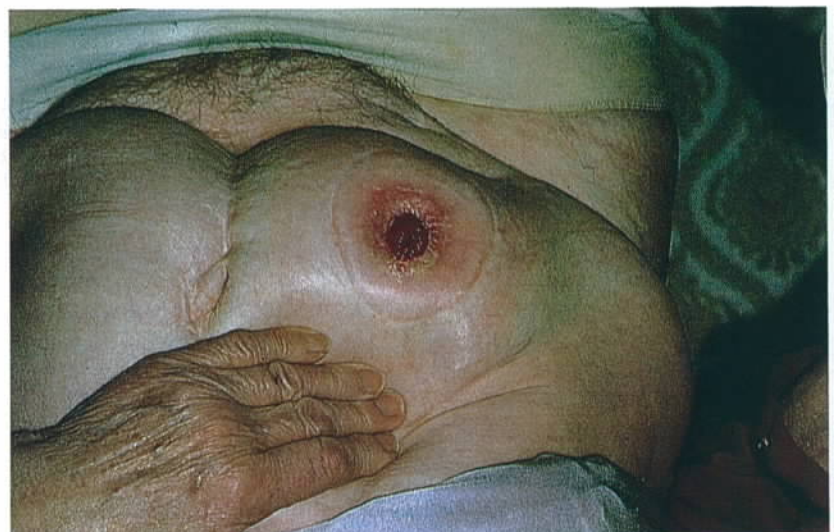

Wanneer de peristomalhuid niet mooi glad is, bv. met plooien of er is een dip rondom vooral met bukken en zitten kan het opvangmateriaal makkelijk los laten. De huid trekt zich als het ware van de huidplaat af. De huid komt dan vrij te liggen en de ontlasting of urine komt dan op de huid terecht met als gevolg huid problemen en lekkages. Bij mensen met een omvangrijke buik vormt zich ook wel een huidplooi boven het stoma en het wordt dan moeilijker de plak aan te brengen en een goede seal te verkrijgen. Met de tegenwoordige huidplaten met een convexity (bolling) kan dit grotendeels worden opgelost. Het vergt toch nog een paar speciale handelingen. Met de onderstaande foto's worden stap voor stap deze handelingen uitgelegd. De huid is klaar om een nieuwe plak aan te brengen. Het kan zittend, staand of liggend

uitgevoerd worden. Staand zal het beste gaan. Het doel van deze handelingen is om lekkages en huidproblemen te voorkomen en de persoon met een problematische peristomale huid controle te geven over het opvangmateriaal.

De huid wordt met de linker hand (indien men rechtshandig is) 8 à 10 cm boven het stoma omhoog getrokken. Deze ruimte er tussen is om te voorkomen dat men de plak op de vingers plakt. De huid wordt glad en het stoma is beter te zien.

Foto 1



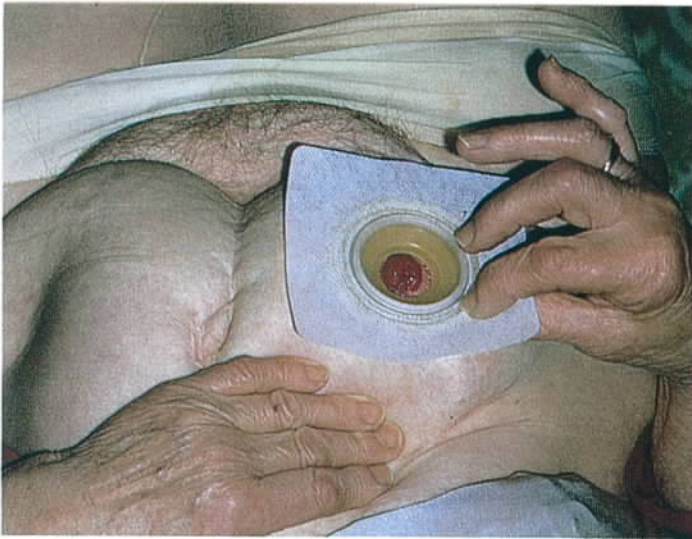


Foto 2. De plak tussen rechter duim en wijsvinger over stoma centreren en tegen de huid aanzetten. De patiënt niet de pleister vast laten houden, maar net iets verder dus aan de plak zelf. De linker hand is nog steeds boven de plak en aan de huid trekkende. Rechter hand nu los laten. De plak zal er niet van afvallen de plaklaag zit nu immers al op de huid.

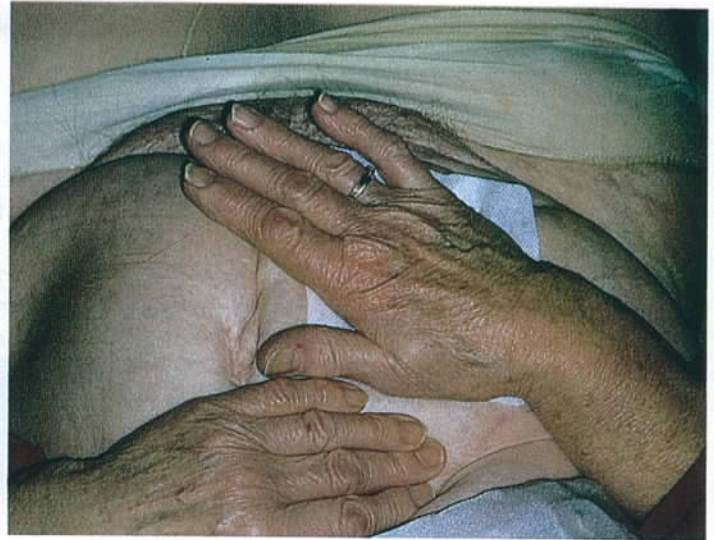


Foto 3. Met de vlakke hand de plak stevig op de huid drukken met de linker hand nog boven de plak. Doordat de huid strak wordt getrokken en met een vlakke hand de plak er wordt opgedrukt, komt de pleisterrand mooi vlak op de huid.

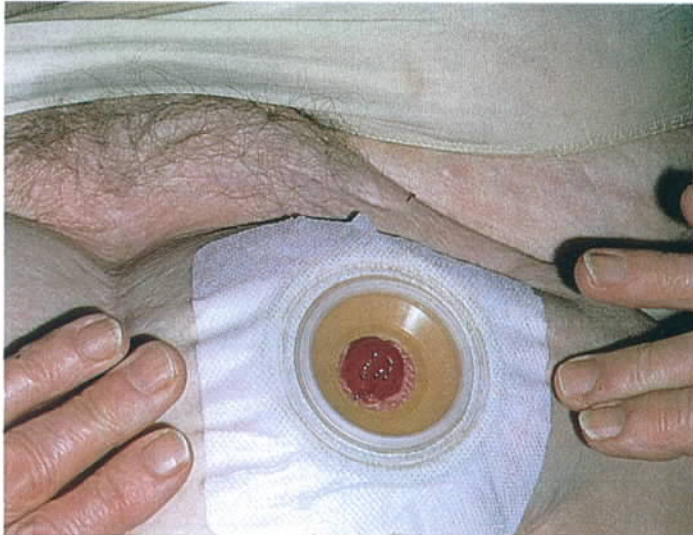

foto 4. Linker hand kan nu los van de buik. Indien nodig de pleister verder vaststrijken over de huid.

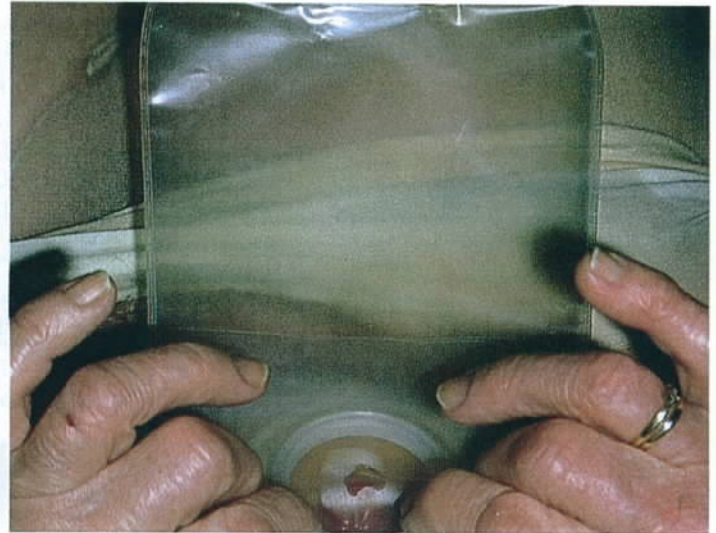

Foto 5. Zakje aanbrengen.

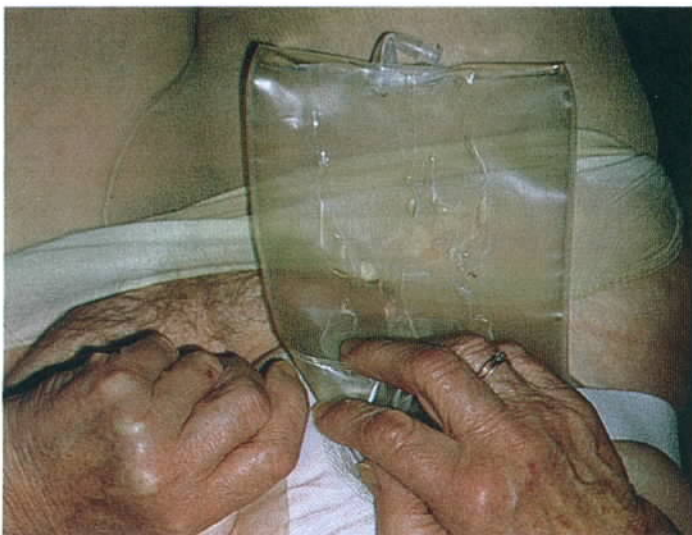

Foto 6. Zonodig een gordeltje aanbrengen. Het gordeltje helpt lichte druk aanbrengen van de plak op de huid, waardoor een betere seal wordt verkregen. Het gordeltje kan na een dag misschien weggelaten worden of helemaal niet worden gebruikt.

Bovenstaande handelingen kunnen natuurlijk ook bij andere systemen gebruikt worden anders dan een convexity.